State of the Art - Ögonmanifestationer hos HIV-infekterade

Viktig information till läsarna:

Författarna till detta dokument, eventuella granskare och utgivaren av dokumentet har gjort stora ansträngningar för att försäkra sig om att behandlingar, läkemedel och doseringar som nämns i dokumentet är korrekta och att informationen i dokumentet ansluter sig till vetenskap och klinisk erfarenhet vid publikationstillfället. Kunskapen om olika sjukdomstillstånd och deras behandling förändras dock successivt. Kontinuerlig forskning, ökande klinisk erfarenhet, rimliga åsiktsskillnader mellan olika auktoriteter, unika aspekter på den enskilda kliniska situationen och möjligheten av felaktighet i dokumentet pga den mänskliga faktorn under framställandet av ett dokument, kräver dock att läsaren använder sitt eget individuella omdöme, när vederbörande fattar kliniska beslut, och att läsaren om nödvändigt kontrollerar informationen i dokumentet via andra kunskapskällor. Läsaren uppmanas särskilt att noga genomläsa fabrikantens produktinformationen för varje läkemedel, innan det förskrives eller administreras, speciellt om läkemedlet är obekant för läsaren eller om det användes sällan.

Innehåll

Definition
Epidemiologi
Etiologi
Screening
Symtom och klinisk bild
Utredning och diagnostik
Behandling och uppföljning
Referenser
Dokumentinformation

Mer information finns i

Kliniska riktlinjer - Ögonmanifestationer hos HIV-infekterade

Definition

Humant Immunbrist-Virus (HIV) angriper i första hand individens immunförsvar (lymfocyter) och försvagar långsamt den egna förmågan att försvara sig mot infektioner av olika slag, detta gäller ffa olika opportunistiska infektioner. Även förmågan att försvara sig mot maligna tillstånd blir nedsatt, t ex olika lymfom och vaskulära tumörer. HIV klassificeras i två olika typer, typ 1 och 2. I Sverige dominerar HIV-1, med subtyp B. HIV-1 förökar sig mycket snabbt, och man beräknar att det bildas cirka 10^{10} - 10^{11} nya viruspartiklar varje dag. Även mutationsfrekvensen är stor och därmed risken att resistenta virusgenom utvecklas. Detta innebär att den nu viktigaste strategin för att bekämpa HIV är att försöka hålla mängden virus på så låg nivå som möjligt. HIV-orsakad försämring av immunförsvaret varierar med bl a ålder, transmissionssätt och HIV-typ. De infektioner och maligniteter som kan uppstå vid vid ett försämrat immunförsvar inordnas i samlingsbegreppet Acquired Immune Deficiency Syndrome (AIDS).

Vi har nu cirka 15 års erfarenheter från behandling av patienter med HIV. Men pandemin växer i hela världen, mest i Afrika söder om Sahara och i Sydostasien. Det finns fn inget botande läkemedel mot HIV. Inget effektivt vaccin har introducerats. De viktigaste insatserna är av förebyggande karaktär, t ex kondomanvändning för säkrare sexuella kontakter, information till narkotikamissbrukare och specialinsatser för gravida. En ljusning i HIV-epidemin är introduktionen av nya läkemedel, som har

inneburit att i västvärlden sjukdomspanoramat i stor utsträckning har förändrats i stor utsträckning i västvärlden med bl bl a en kraftig minskning av olika opportunistiska sjukdomar med (mer än 90 %). Kombinationsbehandlingen med olika antivirala läkemedel kallas HAART, eller Highly Active Anti Retroviral Therapy.

Följande beskrivning av olika tillstånd i ögonen hos HIV-infekterade behandlar endast de vanligaste förekommande sjukdomarna.

Epidemiologi

Cirka 70% av patienter med HIV/AIDS har ögonangrepp av infektiös och/eller icke infektiös orsak (1). Avgörande för om patienter utvecklar olika komplikationer är om de har HAART, . följande Följande översikt gäller för patientgrupper som inte står på HAART. De olika ögonmanifestationerna vid HIV/AIDS kan indelas i följande grupper.:

- Virus
- Protozoer
- Bakterie
- Svamp
- Malignitet
- Övriga

Den vanligaste ögonkomplikationen är den sk HIV/AIDS-retinopatin. 100 % av alla patienter med HIV- och AIDS-infektion utvecklar någon form av HIV/AIDS-retinopati (2). 17-40% av HIV-infekterade patienter utvecklar Cytomegalovirus (CMV)-retinit. Retina är det vanligaste organet för angrepp av CMV, men viruset angriper även matstrupe, tjocktarm, lungor, binjurar samt perifera och centrala nervsystemet (3). Av 450 patienter med AIDS som undersökts vid ögonkliniken, Södersjukhuset hade 135 patienter CMV-retinit (cirka 35%). I en retrospektiv studie av 100 patienter med AIDS och CMV-retinit var mediantiden för att utveckla CMV-retinit 9 månader (4). HAART har inneburit ett förändrat sjukdomspanorama (5).

Toxoplasma gondii infekterar ögats näthinna i cirka 1-3%.

Microsporidier infekterar ögats hornhinna och conjunktiva i cirka 2-10%. Det föreligger en stor variabilitet avseende provtagningstradition varför incidensen varierar.

Utöver Treponema pallidum förekommer inte bakteriella ögonangrepp i ökad frekvens hos HIV-infekterade. Syfilis i ögat ses hos någon procent. På ögonkliniken vid Södersjukhuset har vi haft tre patienter med syfilisengagemang sedan 1987.

Pneumocystis carinii förekommer som choroidit i några procent vid disseminerad pneumocystos. Tendensen är sjunkande de senaste åren beroende på ökad förekomst av primär- respektive sekundärprofylax mot Pneumocystis carinii samt ändrad terapiadministration. Minskad användning av inhalationsprofylax och en ökad förekomst av generell profylax minskar förekomsten av disseminerad pneumocystos.

Kaposi Sarkom (KS) förekommer i ögonregionen i cirka 10-20% (6).

Torra ögon förekommer hos HIV-infekterade i 12-21%. Hos immunokompetenta förekommer keratoconjunktivitis sicca (KCS) i cirka 1% (7).

Etiologi

Allmänt

Immunitetsläget hos den HIV-infekterade patienten mäts vanligen i antal lymfocyter samt totalmängd

av HIV-partiklar i blodplasma. Dessa värden är vägledande för ställningstagande till insättande av olika terapier mot HIV, men ger även värdefull information angående risken att utveckla opportunistiska komplikationer. En viktig lymfocytpopulation är de sk T-h-hjälparcellerna. På bl a dessa celler finns receptorer, sk CD4 receptorer, som indikerar att cellen är infekterar av HIV. CD4 värdet kan beräknas, och är ett värdefullt att beräkna, då olika opportunistiska komplikationer utvecklas vid olika CD4-nivåer. T ex är kritisk gräns för att utveckla CMV-retinit, CD4- värden <100 celler/mikroliter. De flesta patienter har CD4-nivåer < 50 celler/mikroliter vid diagnos av CMV-retinit. Även CD8 nivån (ett protein som finns företrädesvis på T-mördarceller) är sänkt vid CMV-retinit (8). De patienter som idag utvecklar olika komplikationer är vanligen patienter som tidigare ej varit kända avseende sin HIV-infektion, och som utvecklat AIDS samtidigt som HIV-diagnosen ställs.

Virus

HIV

HIV/AIDS-retinopati förekommer hos de flesta patienter vid CD4-nivåer <150-200 celler/mikroliter. Tillståndet beror på en mikrovaskulopati i retina, med något varierande klinik. Vanligast är mikroaneurysmen, följt av mjuka exsudat samt retinala blödningar. Uppkomstmekanismen till de mjuka exsudaten är ej helt klarlagt men anses bl a orsakas av den ökade förekomst av HIV-medierade mikroaneurysm som bidrar till förändrade flöden i arteriolerna (9). I en studie noteras mjuka exsudat hos 35% av patienter med icke infektiös HIV-retionpathi (10). Utöver dessa förändringar förekommer kaliberväxlingar, förlust av pericyter samt områden med non-perfusion.

Det föreligger en skillnad mellan patienter som infekterats sexuellt med HIV och patienter som smittats intravenöst. Den sexuellt smittade gruppen har större risk att få mjuka exsudat jämfört med den intravenöst smittade gruppen (11).

HIV-infekterade patienter med mjuka exsudat hade en högre förekomst av fibrinogen jämfört med HIV-infekterade patienter utan mjuka exsudat, trots att de båda patientgrupperna i övrigt var jämförbara (12).

Herpesvirus

Herpesvirus-familjen innehåller minst 8 olika virusgrupper som kan infektera människa. Infektion med de flesta av dessa virus orsakar i regel ringa problem vid infektion hos immunokompetenta personer. Många herpesvirus infekterar människan redan vid unga år.

CMV: Det vanligaste herpesviruset som kliniskt drabbar HIV-infekterade är CMV. CMV är ett artspecifikt virus. Virusgenomet är en dubbelsträngad DNA-molekyl med en kodningskapacitet för cirka 200 olika protetiner (13). Det är det största viruset inom herpesfamiljen. CMV-incidensen varierar mellan olika länder och olika sociokulturer. Cirka 70% av den vuxna befolkningen i Sverige har antikroppar mot CMV. Bland homosexuellt aktiva män finns antikroppar mot CMV hos >95%.

Infektion med CMV fordrar som regel nära fysisk kontakt. Virus utsöndras via olika kroppsvätskor som t ex blod, urin och saliv. Ofta är primärinfektionen asymptomsymtomatisk men kan ibland kliniskt yttra sig som ett mononukleosliknande tillstånd. Efter primärinfektionen etablerar CMV ett vilostadium i olika celler. Det är för närvarande okänt vilken cellgrupp som härbärgerar viruset i första hand men troliga kandidater är T-celler, monocyter, endotelceller och makrofager. Spridning av CMV i kroppen sker via blod samt från cell till cell. Endotelceller i olika organ har varierande funktion, och intressant är att notera att CMV-infektion av microvaskulära endotelceller i hjärnan har visats ha en lytisk effekt samt producerar stora mängder av CMV-partiklar, medan en CMV-infektion av macrovaskulära endotelceller i aorta resulterar i en kronisk produktion av viruspartiklar utan motsvarande lytiska effekt (14).

Angiopatin vid HIV/AIDS utgör en viktig grund för förståelsen av patogenesen vid utveckling av CMV-retinit. Normalt passerar CMV-vironer ej blod-retinabarriären hos friska individer, men vid HIV/AIDS-retinopati är denna barriär skadad och kan därför tillåta överföring av CMV-vironer eller monocyter bärande på CMV (9).

Varicella/Zoster Virus (VZV): HIV-infekterade patienter löper en något större risk att få bältros. En

speciell variant på aktivt VZV utgörs av det angrepp i ögat som benämns Progressive Outer Retinal Necrosis Syndrome (PORNS).

Herpesvirus 8: Detta virus har en stark koppling till Kaposis Sarkom (KS). Viruset upptäcktes 1994 (15). Viruset omnämns ibland som KS-associerat virus. I ögonregionen förekommer KS hos cirka 10-20% av patienter med AIDS (6).

Molluscum contagiosum

Molluscum contagiosum tillhör familjen Poxvirus, som är ett onkogent DNA-virus. Viruset orsakar infektion tidigt i livet. Klinisk sjukdom (mollusker) beror på dåligt, eller ej utvecklat, immunförsvar. Mollusker förekommer normalt hos små barn. Hos HIV-infekterade ses mollusker vid CD4-nivåer under cirka 150 celler/mikroliter. Poxvirus kan isoleras från molluskens centrala del, i den sk naveln. Mollusker sprids lätt till andra delar av huden, t ex vid rakning (16).

Protozoer

Toxoplasma gondii

Toxoplasma gondii är en parasit i protozogruppen. Parasiten är spridd över hela världen.Toxoplasma gondii har katt som sitt huvudsakliga värddjur och smittämnet överförs vanligen till människa (mellanvärd) via föda som är kontaminerad med protozon. Protozon förekommer hos människan i två former: som oocystor (11x13 mikrometer) i tarmen eller som halvmåneformade tachyzoiter (6-7 m) intracellulärt, företrädesvis i makrofager. Infektion med smittämnet förorsakar oftast ringa primärsjukdom, men ibland förekommer influensaliknande symtom och lymfadenopati. Primärinfektion under graviditet kan orsaka spontan abort eller svåra cerebrala skador hos barnet. Tachyzoiten kan infektera alla celler och organ i kroppen, med undantag av de röda blodkropparna. Ögon-toxoplasmos är den vanligaste bakre uveiten hos immunokompetenta och yttrar sig som en retinochoroidit. Orsaken anses vanligen vara en reaktivering av en kongenital infektion. Det är viktigt att kontrollera serologin hos HIV-positiva då en stor grupp av dessa patienter kan utveckla encefalit, och cirka 50% av patienterna med retinal toxoplasmos har även samtidigt cerebralt engagemang (17). Samtliga HIV-infekterade patienter med nydebuterad retinochoroidit p.g.a. Toxoplasma gondii ska därför undersökas med CT.

Microsporidier

Microsporidier infekterar människan och många djurarter i stor utsträckning, därtill infekteras flera olika insekter. Sedan början av 90-talet har det kommit rapporter om keratiter orsakade av microsporidier hos patienter med AIDS. Parasiten är obligat intracellulär och förökar sig i cytoplasman i de angripna epitelcellerna. Microsporidier är synliga i ljusmikroskop med infärgning av Giemsa. Hos HIV-infekterade dominerar de ytliga epiteliala keratiterna. Klinisk sjukdom förekommer vid låga CD4-nivåer (<50 celler/mikroliter) (18).

Bakterie

Treponema pallidum

Syfilis orsakas av en spiroket, Treponema pallidum, och diagnosticeras mikroskopiskt eller serologiskt via Wasserman (WR), VDRL samt Treponema pallidum hemagglutinationstest (TPHA). Man indelar syfilis i tre olika stadier. Det tredje stadiet ger sjukdom i inre organ, i hjärnan (neurolues) och i ögonen. Hos en HIV-positiv patient med oklar neurologisk eller retinal sjukdom ska alltid neurolues övervägas (19).

Svamp

Pneumocystis carinii

Pneumocystis carinii har tidigare klassats som en protozo, men har nu på morfologisk och molekylär grund omklassificerats som tillhörande svampsläktet. Smittämnet är en allmänt förekommande mikroorganism, som sprids via luft, och en tidig asymtomsymtomatisk infektion är därför vanlig hos alla (20). Klinisk sjukdom senare i livet beror på en reaktivering i anslutning till en immunosuppression, men reinfektion kan även ske via smitta från omgivningen. Vanligen får man symtom från lungorna. Disseminerad infektion kan förekomma i lymfkörtlar, mjälte, lever, benmärg, mag-tarmkanal, hud och ögon. Ögonen drabbas i cirka 20% (21).

Malignitet

Kaposi sarkom

Kaposi sarkom (KS) är den vanligaste maligna tumören hos HIV-infekterade. KS beskrevs ffg 1872 av Kaposi. KS är en vaskulär tumör. Oral KS är en vanlig form hos patienter med AIDS. KS före-kommer i HIV-sammanhang nästan uteslutande hos homosexuella män. Hos patienter med AIDS finns KS i upp till 50% (22). HIV-positiva homosexuella/bisexuella män har cirka 20 gånger ökad risk att utveckla KS jämfört med HIV-infekterade hemofiliker (23). Epidemiologiska studier har visat att infektion med herpesvirus 8 har föregått utvecklandet av KS (24).

Screening

CMV-retinit är en sen AIDS-manifestation. I obehandlat tillstånd kan en perifert belägen CMV-retinit leda till blindhet inom 2-4 månader. Den perifert belägna CMV-retiniten är den vanligaste lokalisationen vid debut av CMV-retinit. Denna form av CMV-retinit orsakar inledningsvis få subjektiva symtom. Patienten upplever ej heller någon smärta vid CMV-infektion i näthinnan. Det är stor risk att patienten därför ignorerar tidiga, diffusa symtom (t ex mindre grumlingar i ena ögats synfält), och inte söker ögonläkare förrän stora, ej reparerbara skador uppstått i näthinnan. Regelbundna ögonkontroller av HIV-infekterade kan motverka svåra CMV-utlösta näthinneskador.

Prospektiva studier har beräknat att risken att utveckla CMV-retinit är cirka 10% per år om patienten har CD4-nivåer på cirka 100 celler/mikroliter, och risken stiger markant vid ännu lägre CD4-nivåer (25, 26). *Därför rekommenderas HIV-infekterade patienter oftalmologisk screening för CMV- retinit enligt följande:*

CD4- nivå	**Frekvens**
<50	Var 3:e månad
50 – 100	Var 6:e månad
>100	1 gång varje år

Symtom och klinisk bild

Virus

HIV/AIDS-retinopati

Symtom: HIV/AIDS-retinopati är i regel symtomfri.

Klinik: Förändringar vid HIV/AIDS-retinopati kan indelas i mikroaneurysm, mjuka exsudat samt

blödningar. Mikroaneurysmen förekommer hos i stort sett samtliga patienter. De mjuka exsudaten går kliniskt inte att skilja från liknande förändringar hos patienter med diabetes mellitus eller hypertoni. De flesta mjuka exsudaten finns i den bakre polen och oftast längs kärlarkaderna. De mjuka exsudaten dominerar kliniskt. Exsudaten är gulvita och varierar i storlek mellan 200- och 2000 mikrometer. De mjuka exsudaten har en varaktighet på cirka

3--9 veckor. Blödningarna är belägna mer perifert i retina jämfört med de mjuka exsudaten. Blödningarna kan uppträda tidigare än de mjuka exsudaten och kvarstår till skillnad från dessa under lång tid (>år). Därtill förekommer även tecken på störd retinal cirkulation i form av kaliberväxlingar hos många HIV-patienter. Många av dessa förändringar kan försvinna vid ökande CD4-nivåer pga HAART. Bild 1.

CMV-retinit

Symtom: Av de som får CMV-retinit debuterar cirka 60-80% med CMV-retinit i periferin av näthinnan. Symtombilden är därför diffus i ett inledande skede. De tidigaste symtomen är nytillkomna, rörliga grumlingar i ögat. Grumlingarna har formen av små prickar eller flugor och ses bäst mot en ljus bakgrund. Dessa symtom skiljer sig därvid från symtomen vid bakre glaskroppsavlossning, då patienten ofta beskriver grumlingarna som ett spindelnät eller som streckformiga förändringar. Andra symtom som förekommer är blixtliknande förnimmelser. Vid centralare läge i näthinnan kan patienten uppleva synfältsdefekter. Ingen smärta förekommer vid CMV-retinit.

Klinik: De mest utmärkande förändringarna vid CMV-retinit utgörs av en kraftig inflammation i näthinnan samt nekroser. Ställvis förekommer inslag av atrofier. Förändringarna är härdformiga och ibland förekommer det att flera infekterade områden konfluerar. Blödningar förekommer i stor utsträckning i inflammerade områden. Inflammationer längs kärl är vanligt, och den typiska inskidningen av kärlen kan vara markant. Glaskroppsengagemang förekommer i ringa utsträckning, och detta utgörs av enstaka celler. Näthinneavlossning rapporteras ske hos 15-29% av patienter med AIDS och CMV-retinit (27, 28). Glaskroppskirurgi erbjuder den bästa möjligheten att få ett gott postoperativt resultat, speciellt vid maculaengagemang (29). Hos många patienter med

CMV-retinit förekommer en mycket diskret främre uveit, med kliniskt fina, små precepitat på corneas endotel (30). Diagnosen ställs på den kliniska bilden, bild 2, bild 3, bild 4 och bild 5.

Det bästa sättet att följa det kliniska förloppet av CMV-retinit är regelbundna kontroller av erfaren retinalläkare varvid även fotodokumentation av näthinnan ska ingå. För att underlätta den ibland svåra bedömningen av eventuell progress av CMV-retinit har införts en klassificering av retina i olika zoner. För närmare information se bild 6.

Progressive Outer Retinal Necrosis Syndrome (PORNS)

Symtom: PORNS utgör en variant av HSV/VZV- retinit som orsakar Akut Retinal Nekros (ARN). PORNS förekommer framför allt hos HIV-infekterade, men anses inte som obligat HIV-relaterat. Patienten har ofta en anamnes på kutana utslag strax innan ögonsymtomen debuterar. De subjektiva symtomen utgörs av diskreta grumlingar i ögat, ofta binokulärt, samt syn- och synfältspåverkan, och ibland förekommer smärta.

Klinik: Det kliniska förloppet är vid PORNS alarmerande snabbt och något snabbare än vid ARN. Vitrit förekommer sparsamt. De retinala härdformiga förändringarna dominerar. Dessa härdar är multipla till antal och av varierande storlek. De är inledningsvis belägna framför alltffa i näthinnans periferi men progredierar snabbt mot centrum. Inflammationen är påtaglig i retinas samtliga lager. Intraretinala blödningar av varierande storlek förekommer, men dessa är mindre förekommande än vid ARN. Avsaknaden av perivaskulärt engagemang skiljer PORNS från t ex CMV-retinit. Sk spökkärl utvecklas i angripet område. Atrofiska områden utan påtaglig pigmentering uppstår inom några veckor. Näthinneavlossning i slutstadium är ej ovanligt. Förloppet progredierar till blindhet inom någon månad trots intensiv behandling (31). Bild 7 och bild 8.

Mollusker

Symtom: Mollusker förekommer i huden i hela ansiktet samt i hårbotten och de subjektiva besvären är av kosmetisk karaktär. En del patienter undviker folksamlingar pga den stigmatisering som ansiktsmolluskerna kan utgöra. Vid angrepp på ögonlockskanterna uppstår ibland lättare klåda. Om bindhinnan angrips ökar klådbesvären och kan påminna om en allergisk bindhinnekatarr.

Klinik: Vanligen sitter molluskerna i huden på ögonlocken, men förekommer även sparsamt i conjunktiva. De kan vara 10-20 till antal, och ibland sammanväxande i små konglomerat. Molluskernas utseende utmärks av små, runda och lätt upphöjda förändringar med en central navel. Ibland kan man se en lätt rodnad kring förändringen. Vallen på mollusken är något ljusare i färgen. Navelns utseende präglas av en viss grynighet samt något mörkare färg. Vid engagemang av conjunktiva/ögonlocket ses en klinik som vid en follikulär conjunktivit med keratit och ibland ses pannusbildning, bild 9.

Protozoer

Toxoplasma gondii

Symtom: Symtomen vid retinal toxoplasmos utgörs av tilltagande besvär av grumlingar och nedsatt synskärpa. Ibland förekommer en dov värk och ljusskygghet. Symtomen är relativt snabbt insättande (dagar), och skiljer sig från toxoplasmos hos immunokompetenta patienter där insjuknandet är långsammare. Ensidigt engagemang är vanligast.

Klinik: Patienten uppvisar en påtaglig vitrit, och i svåra fall kan näthinnan vara svår att detaljstudera. Främre iritretning förekommer. I näthinnan finns ofta flera härdar, men detta är ett ovanligt fynd hos immunokompetenta patienter. Härdarna är kraftigt inflammerade med en oskarp avgränsning. Ibland är de flera papilldiameter stora. Företrädesvis är härdarna lokaliserade till den bakre polen. Det är för närvarande okänt om härdarna representerar en reaktivering eller om de utgör en nyinfektion. Blödningar förekommer, men är ovanliga, bild 10.

Microsporidier

Symtom: Patienten har oftast långvariga besvär innan läkare kontaktas. Torrhet och gruskänsla dominerar. Därtill förekommer en brännande upplevelse, främmande kroppskänsla samt allmän irritation, ökad ljuskänslighet och viss synnedsättning.

Klinik: Conjunktiva är vanligen lätt rodnad på bulben, men kraftigt injicerad i nedre fornix, och i tårfilmen finns ofta debris. Corneas och conjunktivas yta är täckt av en utsådd av små, konfluerande, saltkornsliknande epiteldefekter. Ibland finns en diskret främre retning. Besvären förekommer bilateralt. Bild 11 och bild 12.

Bakterie

Treponema pallidum

Symtom: Syfilis är nästan alltid en uteslutningsdiagnos och ingår i det s k maskeradsyndromet. Patientens symtom varierar beroende på vilken vävnadsdel av ögat som är angripen och ofta förekommer cerebrala symtom pga samtidig neurolues.

Klinik: Varierande klinik. Oftast mer dramatisk hos den HIV-infekterade patienten än hos den immunokompetente. Syfilis kan drabba alla delar av ögat med t ex corneala sår, irit, uveit och retinit. Den allvarligaste komplikationen av syfilis i ögat är opticusneurit och opticusatrofi. Papillödem kan ses sekundärt till intrakraniell tryckstergring vid tertiärsyfilis men ses även vid selektiv opticusneurit. Retinala förändringar med inflammationer, perivaskulit och blödningar förekommer. I ovanliga fall kan de retinala, inflammatoriska förändringarna utvecklas till granulom. I ett lugnare stadium kan de pigmenterade förändringar dominera retinalt, närmast liknande retinitis pigmentosa. Bild 13 och bild 14.

Svamp

Pneumocystis carinii

Symtom: Patienter med disseminerad pneumocystos löper en ökad risk för choroidit. Tillståndet är vanligtvis symtomlöst.

Klinik: De karakteristiska förändringarna vid Pneumocystis carinii choroidit består av lätt eleverade, härdformade, gulvita, vaxaktiga förändringar i choroidea. Vid fluoresceinangiografi uppvisar dessa förändringar en hypofluorescens i tidig fas och en hyperfluorescens i sen fas (32). Förändringarna försvinner helt inom 3-12 veckor under behandling. Bild 15.

Malignitet

Kaposis Sarkom

Symtom: Patienten märker en lokal, oöm, rodnad hudförändring.

Klinik: Den vanligaste lokalisationen av KS i ögonregionen är i ögonlockshuden. KS finns ofta även i conjunktiva, därav är den vanligaste conjunktivala formen belägen i nedre fornix. Om KS ej tidigare diagnosticerats ska en generell genomgång göras då KS samtidigt förekommer i viscera i 50% (33,34). Bild 16 och bild 17.

Övriga

Torra ögon

Symtom: Gruskänsla, svårt att se tydligt på morgonen, sveda, ljuskänslighet och trötthet.

Klinik: Patienten har CD4-nivåer <200 celler/mikroliter men detta kan även förekomma vvid högre nivåer. Kliniken är densamma som för siccapatienter. Tårmenisken är låg och saknas ofta. Diskret conjunktival injektion, framför allt i nedre fornix. Debris i den sparsamma tårfilmen. Ibland conjunktivala och corneala epiteldefekter, som är färgbara med fluorescein och Rose-Bengal.

Utredning och diagnostik

Allmänt

Vid de flesta ögonengagemang av HIV-infektion är diagnosen klinisk. Den underlättas av information angående om CD4, serologiska tester, eventuell pågående primär profylax, och i vissa sammanhang kan virusisolering och olika odlingar vara av värde. Generellt är det kliniska förloppet hos HIV-infekterade med ögonåkommor snabbare och mer allvarligt än hos den immunokompetente immunokompetenta patienten med motsvarande sjukdomar. Detta försvårar ibland handläggningen vid oklara diagnoser, då eventuella odlingsresultat ofta föreligger först efter några dagar. Vid en specifik frågeställning kan vägledande information ofta fås från patientens infektionsmottagning angående aktuella titrar, positiva serologier och isoleringar. Ibland är man därför hänvisad till att behandla innan odlingsverifierad diagnos finns. PCR-tekniken är idag ett säkert, snabbt och inte alltför dyrt diagnostiskt instrument.

CD4-nivåer: Vid ögonengagemang hos HIV-infekterade är det viktigt att relatera den kliniska bilden till patientens aktuella HIV-situation. Flera av de kliniska tillstånden är uttryck för en försämrad funktion i patientens immunförsvar, och en analys av ffa antal T-hjälparceller är därför värdefullt. Den infektionsklinik där patienten regelbundet följs kan ofta stå till tjänst med information om aktuell CD4-nivå. T ex förekommer klinisk CMV-retinit vid nivåer av CD4 <100 celler/mikroliter, och kännedom om CD4 nivåerna är därför vägledande.

Viremi/bakterieemi: Ofta föregås en klinisk infektion i ögat av en viremi/bakterieemi. Blododling, serologier eller analys med PCR kan därför vara av värde vid en oklar klinisk frågeställning. Mängden av HIV-RNA är en viktig parameter på hur effektiv HAART är. CMV-DNA med PCR följs hos patienter med

CMV-retinit, inför bl a utsättande av behandling.

Odling/isolering: För vissa sjukdomar kan den kliniska diagnosen vara svår. Odling från conjunktiva, cornea och glaskropp är därför ibland aktuellt. Angående förfarande vid odling på glaskroppsaspirat hänvisas till respektive kliniks rutiner. Vid en del specialodlingar och isoleringar är det värdefullt att samråda med aktuellt bakteriologiskt laboratorium innan provtagning görs då rutiner och transporter kan variera, och dessa funktioner påverkar resultatet. Vid oklar retinit kan PCR övervägas på glaskroppsaspirat.

Ögonbottenfotografering är värdefullt för att följa utvecklingen av t ex CMV-retinit.

Behandling och uppföljning

Misstanke om opportunistisk ögoninfektion hos en HIV-infekterad bör snarast föranleda insättande av behandling i samråd med infektionsläkare.

Här beskrivs endast behandling av de mest frekventa HIV-relaterade sjukdomarna:

- CMV-retinit
- Toxoplasmos retinochoroidit
- Pneumocystis carinii choroidit
- Kaposis Sarkom

CMV-retinit

Vid diagnos av CMV-retinit (CMVR) ska behandling inledas så snart som möjligt. En centralt belägen retinit ska behandlas omedelbart. Vid en perifert belägen retinit kan man vänta någon dag innan behandling påbörjas. Patienter med CMVR ska kontrolleras regelbundet, inledningsvis även med fotodokumentation. Lämpligen sker den första kontrollen cirka 10-14 dagar efter terapiinsättandet. Vid klinisk regress kan kontrollerna utglesas till var 3-5:e vecka. Den tydligaste kliniska bilden för inaktiv CMVR är utvecklandet av pigmentering av härdkanten.

Eventuell utsättning av behandling kan diskuteras efter en behandlingstid av 9-12 månader om patientens CD4-nivåer vid HAART stigit till >150 – 200 och HIV-RNA minskat markant (gärna < 50 kopior/ml) samt klinisk inaktiv CMVR existerat längre tid än 6 månader. Värdefullt att veta är om patienten har en pågående CMV- replikation, . Om så är fallet och därför rekommenderas även CMV-DNA med PCR, som bör vara negativt innan utsättande av behandlingen utsätts.

Det finns för närvarande fyra preparat i Sverige för behandling av CMVR: *ganciclovir*, *foscarnet, cidofovir* samt och *fomivirsen .*

***Ganciclovir*:** Preparatet är en nukleosidanalog (purin), och det är dess intracellulärt aktiva trifosfatmetabolit som är den aktiva komponenten. Trifosfatet blockerar

CMV--DNA--polymeras kompetitivt. Preparatet har antiviral effekt mot olika herpesvirus (=
(= DNA-virus). Ganciclovir är närbesläktat med aciclovir.

Ganciclovir kan ges intravenöst (iv), peroralt (po), som injektion intravitrealt samt inopereras i ögat i form av kapselimplantat. Intravitreala injektioner är ej godkänd indikation.

Intravenöst: En prospektiv, randomiserad, kontrollerad studie visar att induktionsterapi med ganciclovir 5 mg/kg iv 2 ggr/dag under 14 dagar följt av underhållsbehandling med ganciclovir 5 mg/kg iv 1 g/dag signifikant ökar tiden till progress jämfört med patienter där man väntar med behandling efter avslutad induktionsterapi (35). Vid klinisk progress av CMVR ges ny induktionsbehandling under 2 veckor.

Andra studier har visat att man uppnår samma resultat med intravenös behandling med 10 mg/kg iv tre ggr/vecka (36). Sammanfattningsvis rekommenderas ganciclovir 30-35 mg/kg/vecka som underhållsdos för behandling av CMVR.

Biverkningar: Den vanligaste bieffekten är neutropeni. Hos patienter med AIDS som behandlats med ganciclovir rapporteras 16% utveckla dosberoende neutropeni (neutrofila <500 celler/mikroliter). Trombocytopeni rapporteras hos 5% (trombocyter <20 000 celler/mikroliter). Komplett blodstatus ska därför kontrolleras 2-3 ggr/vecka under induktionsbehandling samt 1 g/vecka vid underhållsterapi. Andra vanliga biverkningar är anemi, feber, utslag och leverfunktionspåverkan. Lokal infektion vid injektionsstället förekommer.

Peroralt: Flera studier har visat tendens till bättre kontroll av CMVR med intravenös behandling jämfört med den perorala. Man har i dessa studier jämfört ganciclovir givet i underhållsdos 500 mg po var 4:e timme, eller 1000 mg po var 8:e timme med 5 mg/kg iv 1 1 g/dag. Fn rekommenderas 3 g/dag i underhållsdos.

Biverkningar: Neutropeni förekommer även vid peroral behandling men är inte lika uttalad som vid intravenös behandling. Många patienter får problem med gastrointestinala besvär, framför allt i form av ökad gasbildning.

Intravitreal injektion: Patienter som trots adekvat induktions- och underhållsbehandling utvecklar klinisk progress av sin CMVR har behov av ytterligare virostatisk terapi. För flera av dessa patienter har övergång till behandling med foscarnet varit tillfyllest. Redan 1985 konstaterades att intravitreala injektioner med 200 mikrogram ganciclovir hade en inhibitorisk effekt (37). Avsikten med denna studie var bl a att undersöka om ett annat administrationssätt gav mindre biverkningarna på benmärgen. Flera andra studier har därefter publicerats som visar att intravitreala injektioner med 200-400 mikrogram ganciclovir 1--2 2 ggr/vecka har god effekt mot CMVR (38). Liknande goda resultat konstaterades med intravitreala injektioner med foscarnet 2400 mikrogram 1 g/vecka (39). Nackdelen med dessa relativt låga doser med ganciclovir intravitrealt är att man måste ge en injektion regelbundet varje vecka. Det har de senaste åren kommit rapporter om att höga doser (4000 mikrogram) ganciclovir haft god inhibitorisk effekt under flera veckor (40). En annan studie har visat att något lägre doser (2 000 mikrogram) gav förlängd terapeutisk effekt (41). Bild 18 och bild 19.

Biverkningar: Vid den lokala behandlingen med ganciclovir intravitrealt uppnås god effekt mot CMV i det behandlade ögat, men man erhåller ingen behandling för det andra ögat eller för övriga kroppsorgan. Många patienter upplever obehag och smärta vid återkommande intravitreala injektioner. Komplikationer vid injektion är ökat intraokulärt tryck (med risk för opticusskada), intraokulär infektion och näthinneavlossning.

Intraokulär kapsel: En semipermeabel kapsel innehållande ganciclovir har konstruerats för långtidsbehandling av CMVR. Kapseln inopereras i sclera strax bakom corpus ciliare (cirka 5 5 mm bakom limbus) där den inte kommer i kontakt med linsen och inte heller påverkar synfunktionen. Kapseln innehåller 4,5 mg ganciclovir. I långsam takt utsöndras cirka 1 mikrogram/timme i glaskroppsrummet. Den totala tiden då det finns aktiv substans i kapseln beräknas till cirka 6-8 månader. Efter denna tid måste därför kapseln bytas ut. Implantat med kapsel har utvärderats i olika studier där man jämfört olika utsöndringshastighet (1 mikrogram/timme respektive 2 mikrogram/timme) med underhållsbehandling iv (5 mg/kg iv 1 1 g/dygn 7 d/vecka). Resultaten visar att tiden till progress av CMVR var signifikant längre för implantatgruppen jämfört med iv-gruppen (42, 43). Bild 20.

Biverkningar: Nackdelen med implantat är att man enbart behandlar det angripna ögat och övriga organ inte får anti-CMV-behandling. Det operativa ingreppet upplevs av många patienter som besvärligt, och de postoperativa besvären kvarstår under cirka 2-4 veckor. Vid ersättning av uttjänt kapsel är risken för en kraftigare postoperativ reaktion större än vid den första operationen. Det finns en ökad risk för intraokulär infektion postoperativt (cirka 0,5--1,5%) samt för näthinneavlossning (cirka 10%).

***Foscarnet*:** Foscarnet är en pyrofosfatanalog och hämmar CMV-DNA- polymeras. Det hämmar också alla kända humana herpesvirus (= DNA-virus), samt mot en del RNA-virus (t ex HIV). Foscarnet behöver ej fosforylering eller andra intracellulära metabolismer för att vara antiviralt aktivt.

Foscarnet kan ges intravenöst samt i form av intravitreala injektioner. Intravitreala injektioner är ej godkänd indikation.

Intravenöst: Foscarnet har vid iv-behandling effekt mot CMVR i 87-97%, och är därmed jämförbart med ganciclovir. Preparatet ges som induktionsbehandling med 90 mg/kg 2 2 ggr/dag iv under 14 dagar, följt

av underhållsbehandling med 110-120 mg/kg 1 g/dag iv 7 7 dagar/vecka.

Biverkningar: De allvarligaste biverkningarna av foscarnet är dosberoende njurtoxicitet, som uppstår hos cirka 10-23% (44). Andra vanliga biverkningar är trötthet, huvudvärk, anemi, buksmärtor, diarréer och olika elektrolytrubbningar. Komplett blodstatus, elektrolyter samt njurfunktionen bör kontrolleras två ggr/vecka under induktionsbehandling och en gång/vecka vid underhållsbehandling.

Intravitreal injektion: En studie har visat att intravitreala injektioner 1-2 ggr/vecka med 2400 mikrogram foscarnet har en lika god hämmande effekt som iv-behandling. Man gav inledningsvis två injektioner/vecka som induktionsterapi och därefter en injektion/vecka som underhållsterapi. Med denna dos uppvisade 62,5% komplett remission och resten svarade delvis (45).

Biverkningar: Liksom vid intravitreala injektioner med ganciclovir finns en ökad risk för tryckstegring i ögat, och det är därför viktigt att kontrollera cirkulationen i samband med injektionen. Risk finns för intraokulär infektion och näthinneavlossning.

Kombination av olika preparat:

I samarbete med Venhälsan, Södersjukhuset har utarbetats en alternerande behandling med ganciclovir och foscarnet. Foscarnet ges som induktionsbehandling (90 mg/kg iv x2 i 14 dagar) och ganciclovir som underhållsbehandling (6-7 mg/kg iv x1 i 5 dagar/vecka). Kombination av de båda preparaten i underhållsdos är att rekommendera speciellt vid engagemang av opticus till dess att ingen klinisk aktivitet föreligger.

***Cidofovir (HPMPC)*:** Cidofovir är en acyklisk nukleosidanalog som är mycket potent mot alla herpesvirus. Det finns en korsreaktion (45%) mellan cidofovir och ganciclovir vid resistensutveckling mot ganciclovir. Intravenös terapi med cidofovir har relativt nyligen (1996) godkänts av FDA i USA för behandling av CMVR. Läkemedlet ges iv 5 mg/kg 1 1 g/vecka i 2 veckor som induktionsbehandling och därefter 1 gång varannan vecka som underhållsbehandling. Probenicid ges med 2 gram 3 timmar före samt 1 gram 2 respektive 8 8 timmar efter infusionen med cidofovir. Infusionen tar cirka 1 timme. Med denna behandling hämmas effektivt virusreplikation av CMV. Läkemedlet är f n endast godkänt för intravenös behandling.

Biverkningar: Cidofovir är njurtoxiskt, med ett smalt terapeutiskt spektrum. Hos cirka 10% av patienterna uppstår främre uveit vid intravenös behandling. Iriten behandlas framgångsrikt på traditionellt sätt med cortison och mydriatika. Okulär hypotoni är en ovanlig komplikation vid intravenös behandling. Andra mindre förekommande biverkningar är feber, neutropeni och neuropati (46, 47).

***Fomivirsen*:** Fomivirsen är en helt ny form av läkemedel för behandling av CMVR. Detta är det första sk antisens-läkemedlet som är kommersiellt gångbart för behandling av sjukdom hos människa. Fomivirsen är avsett för behandling av CMVR endast hos HIV-infekterade. Läkemedlet består av en syntetisk oligonukleotid, som binder sig till en sekvens hos cytoplasmatiskt mRNA av CMV. Detta komplex angrips av ett nedbrytande enzym, och förhindrar uppkomsten av aktivt CMV. Fomivirsen ges intravitrealt. Hos naiva patienter ges intravitreala injektioner med 165 m g 1 ggn/vecka under 3 veckor och därefter en dos var annan vecka. Hos tidigare behandlade patienter med CMVR ges 300 m g en ggn1 g var 14:e ddag i 2 omgångar och därefter 1 ggn g var 4:e vecka (48).

Biverkningar: Preparatet tolereras generellt väl. Läkemedlet kan ej återfinnas i plasma efter intravitreala injektioner då det helt metaboliseras intravitrealt. De vanligast förekommande biverkningarna är åsamkade av de intravitreala sticken samt uveit och ökat intraokulärt tryck, som kan behandlas med sedvanlig antiinflammatorisk resp trycksänkande terapi.

Cidofovir resp fomivirsen är ej avsett att vara första handspreparat för behandling av CMVR. Klinisk uppföljningsstudie pågår för fomivirsen.

Angående behandling av näthinneavlossning hos patienter med CMVR hänvisas till referens referens 29.

Toxoplasmos retinochoroidit

Vid retinal toxoplasmos hos den HIV-infekterade patienten är det viktigt att beakta risken för samtidig

cerebral toxoplasmos.

Förstahandsval: Sulfadiazin (licens) 0,5 g 2x4 i sex veckor + pyrimethamin (licens) 25 mg 3x1 1:a dagen, sedan 25 mg 2x1 i sex veckor + folinsyra 15 mg 3 ggr/v i sex veckor.

Därefter underhållsbehandling med sulfadiazin 1g x2 + pyrimethamin 25 mg x1 + folinsyra 15 mg 2 ggr/v. Blodstatus med diff kontrolleras regelbundet.

Andrahandsval (vid bl a sulfaintolerans): Klindamycin kapsel 600 mg x4 i sex veckor + pyrimethamin (enligt ovan) + folinsyra (enligt ovan). Underhållsbehandling med klindamycin 300 mg x4 + pyrimethamin (enligt ovan) + folinsyra (enligt ovan).

Kliniskt jämförbar effekt har även visats med trimetoprim-sulfa + klindamycin.

Pneumocystis carinii choroidit

De patienter som i första hand utvecklar Pneumocystis carinii choroidit (= disseminerad pneumocystos) är patienter som står på primär- eller sekundärprofylax med inhalation av pentamidin. Idag är denna typ av behandling ovanligare än för några år sedan.

Behandling erfordras även om patienten inte har några subjektiva besvär, och efter avslutad akutbehandling behöver patienten en fungerande livslång underhållsbehandling eller sekundärprofylax. De preparat som i första hand används är pentamidin iv, trimetoprim-sulfa iv eller po. Behandlingen bör ske i nära samråd med infektionsläkare.

Första hands val: Trimetoprim-sulfa infusion eller tablett 15 mg/kg/dag i 3 doser räknat på trimetoprim x14-21 dagar.

Andra hands val (bl a vid sulfaintolerans): Pentamidin infusion (samråd med infektionsläkare).

Kaposis Sarkom

Behandling ska ske i samarbete med infektionsklinik och onkologklinik. Enstaka små lesioner i conjunktiva kan excideras lokalt. Om det förekommer flera förändringar i conjunktiva och/eller i huden på ögonlocken bör fraktionerad strålbehandling ske. Vid mer utspridda förändringar samt vid viscerala engagemang är generell cytostatikabehandling aktuell.

Bilder

Bild 1

HIV/AIDS retinopathi. Mjuka exsudat samt enstaka mindre blödningar.

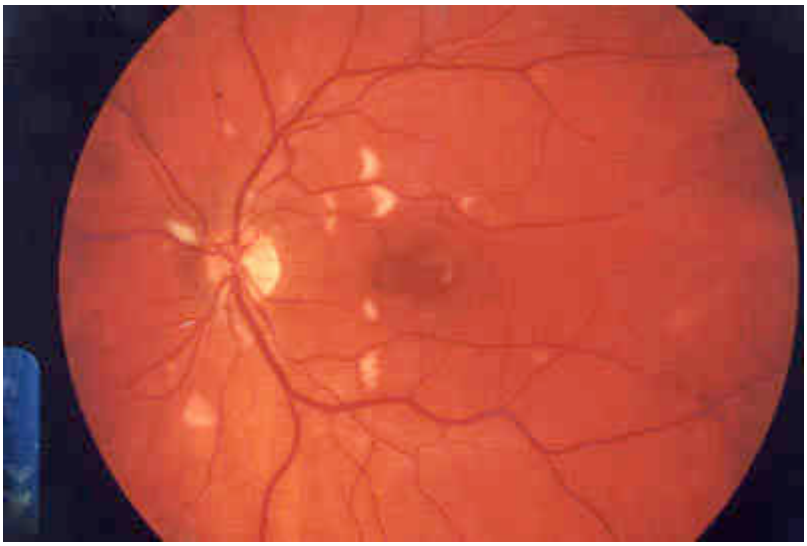

Bild 2

Obehandlad central CMV retinit med papillit. Kraftig inflammation med blödningar.

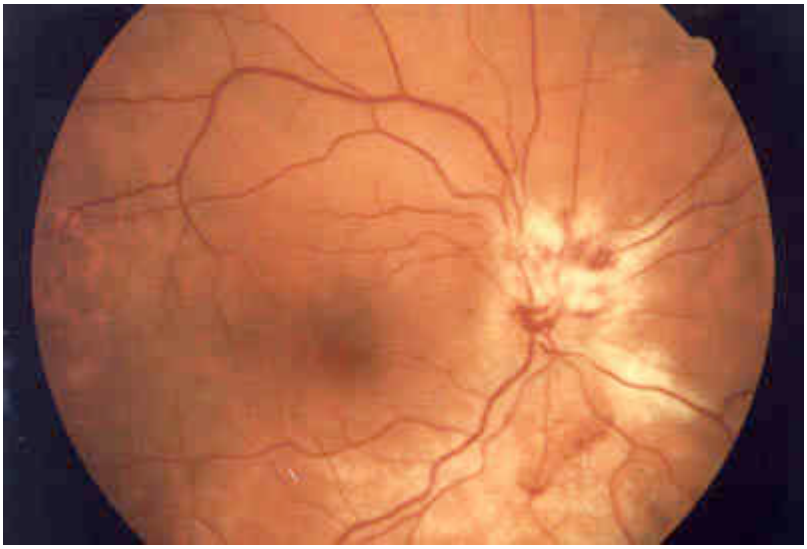

Bild 3

Obehandlad CMV retinit med perivaskulit.

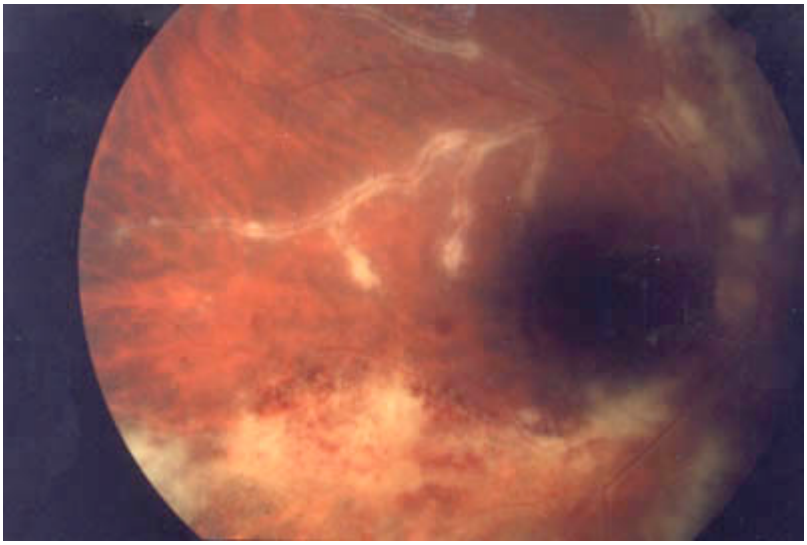

Bild 4

Obehandlad perifer CMV retinit med relativt kraftig retinal svullnad samt en del mindre blödningar.

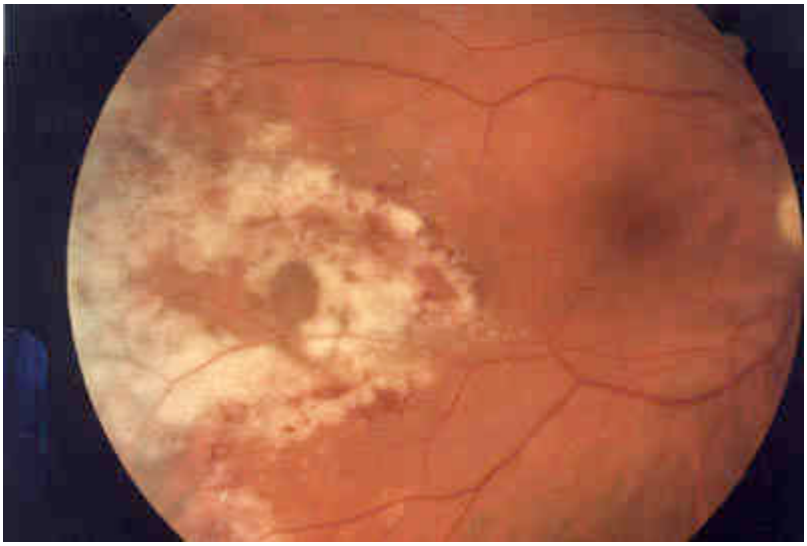

Bild 5

Obehandlad perifer CMV retinit med tydlig kantaktivitet i de centrala delarna samt begynnande atrofi i mer perifera delar.

Bild 6

Retinal zonindelning vid CMV retinit. Zon 1 omfattar centrala fundus inkluderande papill och macula fram till temporala kärlarkaden (3 mm från fovea) och 1,5 mm nasalt om papillen. Zon 2 omfattar området utanför centrala fundus fram till ekvatorplanet (vortexvenerna). Zon 3 omfattar området utanför ekvatorplanet.

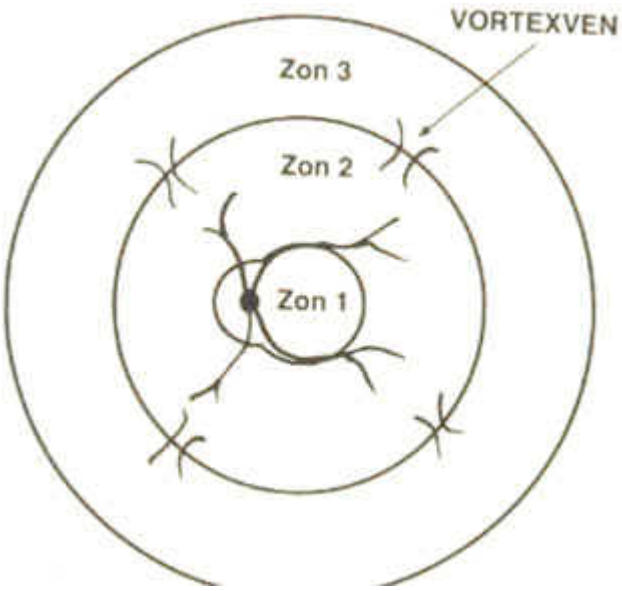

Bild 7

Progressive outer retinal necrosis syndrome sk PORNS, hos en patient som erhållit diagnosen cirka 3 veckor tidigare. Diffusa, härdformiga förändringar samt blödningar och kärlocclusion.

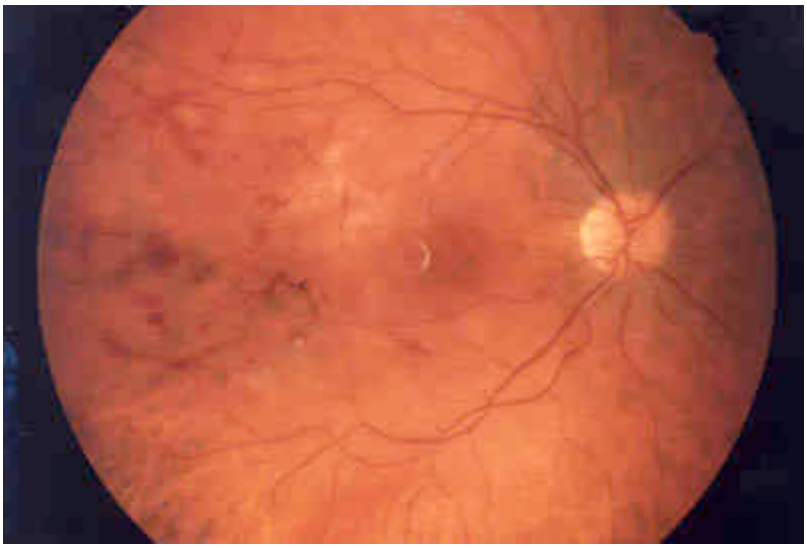

Bild 8

PORNS hos samma patient som på bild 7, men cirka 8 veckor senare. Det har skett en kraftig progress av inflammationen samt tillkomst av fler härdblödningar. I periferin kan man se en tilltagande retinal atrofi med sk spökkärl.

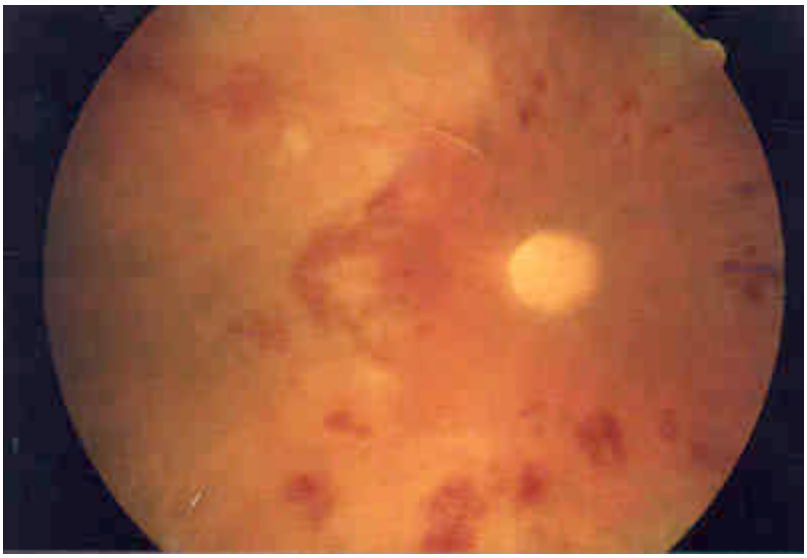

Bild 9

Mollusker av varierande storlek på övre och nedre ögonlocket.

Bild 10

Juxtapapillär toxoplasmoshärd. Obehandlad.

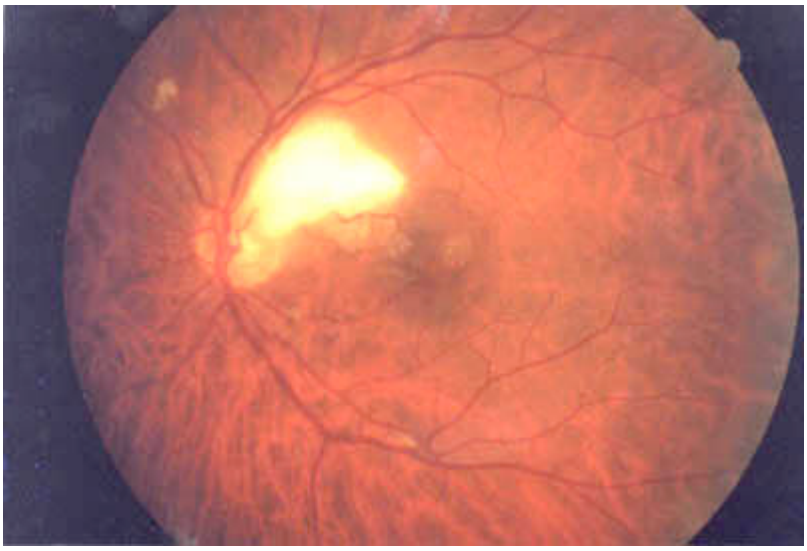

Bild 11

Microsporidier som orsakar en diffus conjunctivit.

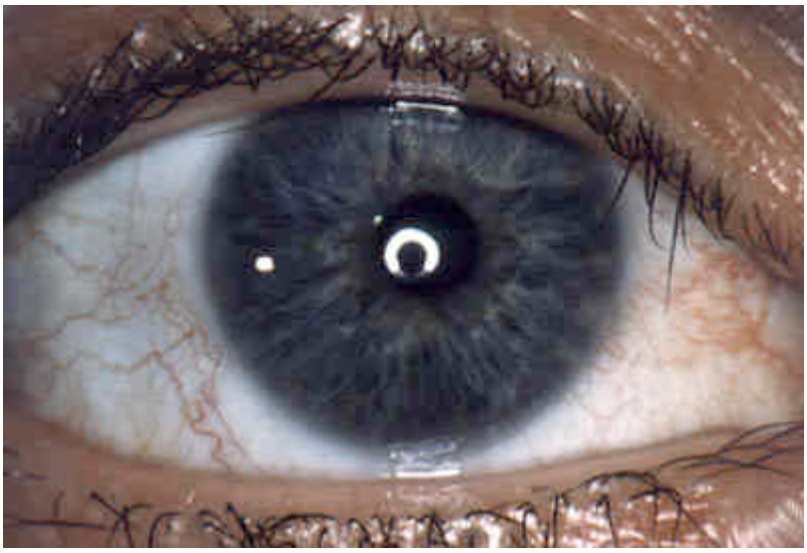

Bild 12

Microsporidier som orsakar en diffus conjunctivit. Samma patient som BILD 11.

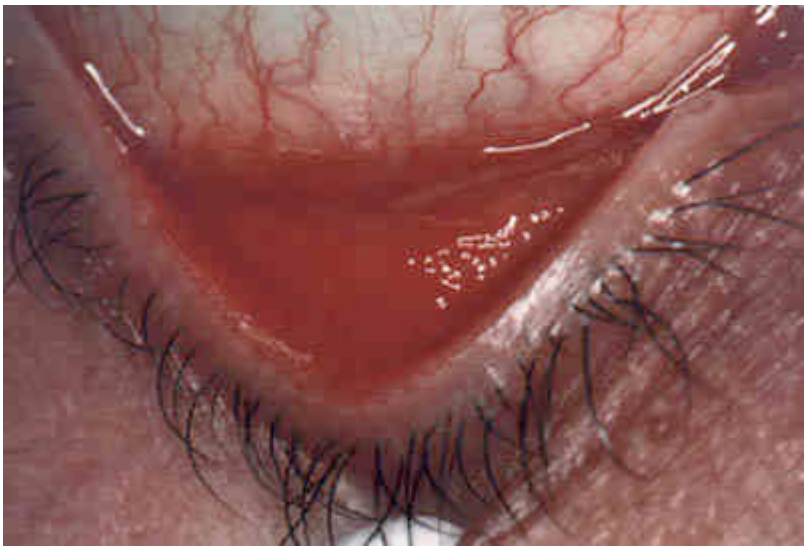

Bild 13

Retinala pigmenterade förändringar hos en patient med syfilis.

Bild 14

Patient med syfilis, som utvecklat diskret främre uveit samt katarakt.

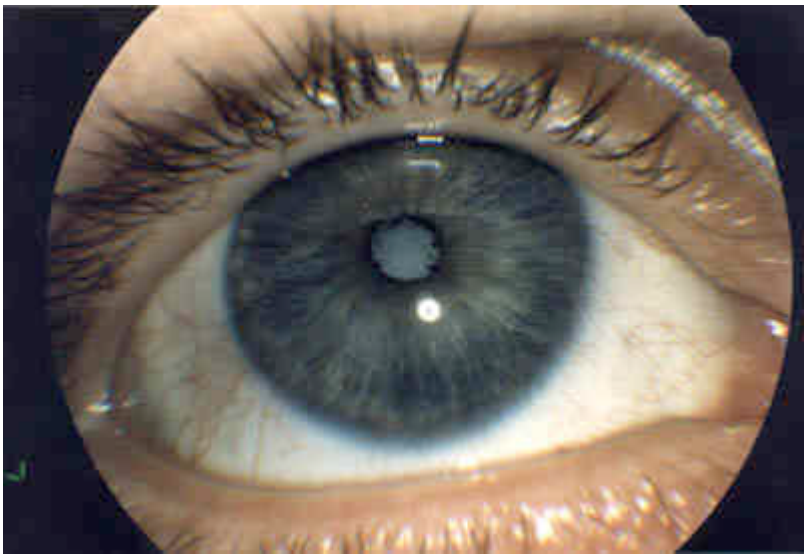

Bild 15

Disseminerad pneumocystos med choroidit.

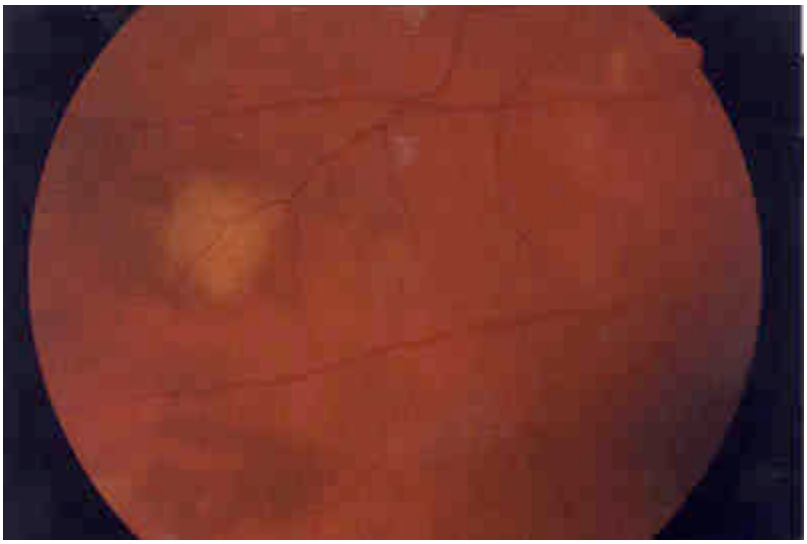

Bild 16

Kaposi´s sarkom i övre ögonlocket.

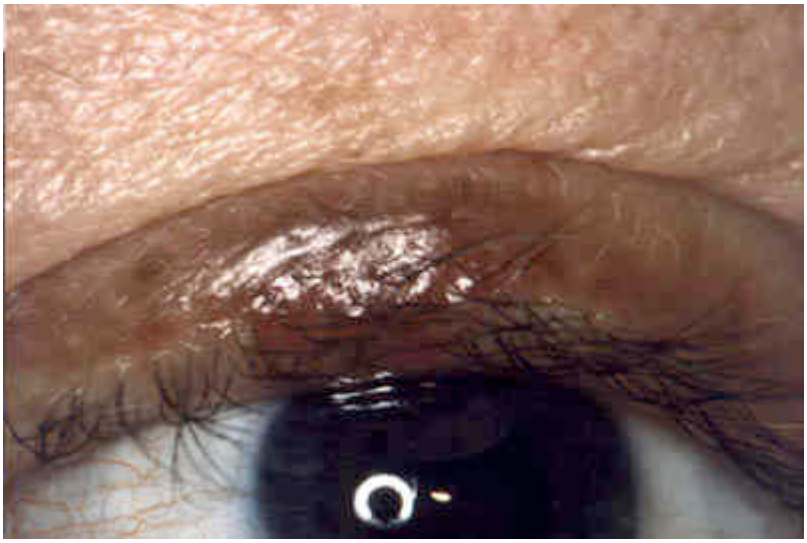

Bild 17

Kaposi´s sarkom i conjunctiva.

Bild 18

Intravitreal injektion med ganciclovir. Stickstället utmärkes 4 mm från limbus i nedre, yttre kvadranten.

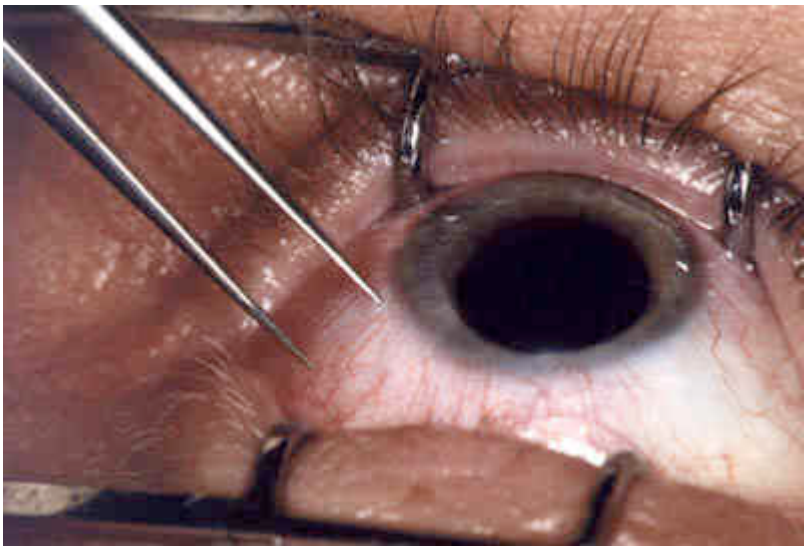

Bild 19

Intravitreal injektion med ganciclovir.

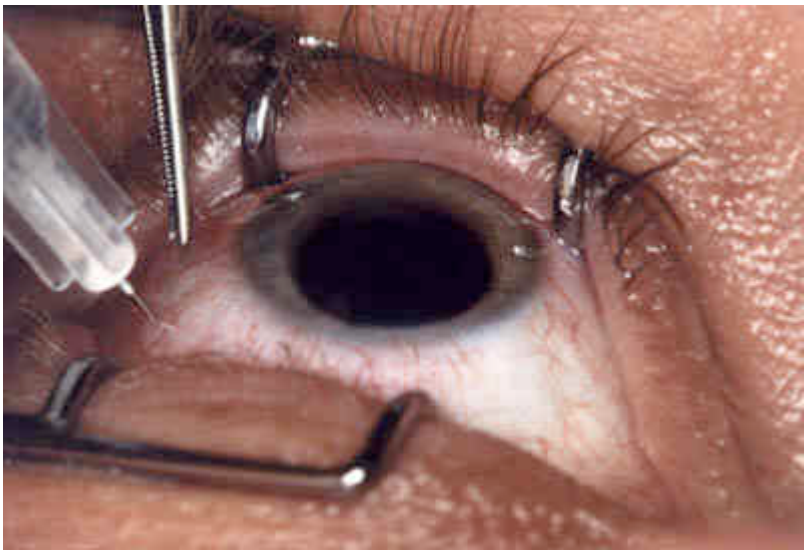

Bild 20

Kapselimplantat med ganciclovir prepareras inför operation.

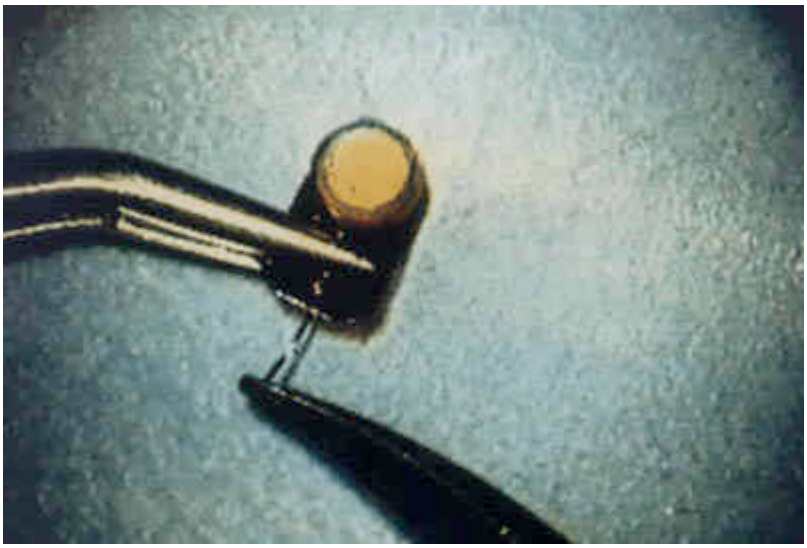

Referenser

1. Frangieh GT, Dugel PU, Rao NA. Ocular manifestations of acquired immunedeficiency syndrome. Curr Opin Ophthalmol 1992;3:28-235.
2. Glasgow BJ, Weisberger AK. A quantitative and cartographic study of retinal microvasculopathy in acquired immunodeficiency syndrome. Am J Ophthalmol 1994;118:46-56.
3. Gallant JE et al. Incidence and natural history of cytomegalovirus disease in patients with advanced human immundeficiency virus disease treated with zidovudine. J Infect Dis 1992;166:1223-7.
4. Holland GN, Sison RF, Jatulis DE et al. Survival of patients with acquired immune deficiency syndrome after development of cytomegalovirus retinopathy. Ophthalmology 1990;97:204-211.
5. Jabs DA, Bartlett JG. AIDS and ophthalmology: a period of transition. Am J Ophthalmol 1997;124:227-233.
6. Rutherford GW, Payne SF, Lemp GF. The epidemiology of AIDS-related Kaposi´s sarcoma. AIDS. 1990;3:924-931.
7. Lucca JA, Farris RI, Bielory L et al. Keratoconjunctivitis sicca in male patients infected with human immunodeficiency virus type 1. Ophthalmology 1990;97:1008-1010.
8. Lowder CY, Butler CP, Dodds EM, Secic M, Recillas-Gispert C. CD8 lymphocytes and CMV retinitis in patients with the acquired immunodeficiency syndrome. Am J Ophthalmol 1995;120:3, 283-290.
9. Glasgow BJ. Evidence for breaches of retinal vasculature in acquired immune deficiency syndrome angiopathy. A fluorescent microsphere study. Ophthalmology 1997;104:753-760.
10. Kupperman BD, Petty JD, Richman DD et al. Correlation between CD4+ counts and prevalence of cytomegalovirus retinitis and human immunodeficincy virus-relatated noninfections retinal vasculopathy in patients with AIDS. Am J Ophthalmol 1993;115:574-82.
11. Spaide RF, Gaissinger A, Podhorzer JR. Risk factors for cotton-wool spots and for cytomegalovirus retinitis in patients with human immunodeficiency virus infection. Ophthalmolgy 1995;102:1860-1864.
12. Engstrom RE, Jr, Holland GN, Hardy DH, Meiselman HJ. Hemorheologic abnormalities in patients with human immunodefiency virus infection and ophthalmic microvasculopathy. Am J Ophthalmol 1990;109:153-161.
13. Chee MS, Bankier AT, Beck S et al. Analysis of the protein-coding content of sequence of human cytomegalovirus strain AD169. Curr Top Microbiol Immunol 1990;154:125-169.
14. Fish KN, Stenglein SG, Ibanez C, Nelson JA. Cytomegalovirus persistence in macrophages and endothelial cells. Scand J Infect Dis Suppl 1995;99:34-40.
15. Chang Y, Cesarman E, Pessin MS et al. Identification of herpesvirus-like DNA sequences in AIDS-associated Kaposi´s sarcoma. Science 1994;266:1865-1869.
16. Robinson MR, Udell IJ, Garber PF et al. Molluscum contagiosum of eyelids in patients with

acquired immune deficiency syndrome. Ophthalmology 1992;99:1745-1747.
17. Evengård B, Forsgren M, Uggla A. Toxoplasmos. Den vanligaste parasitinfektionen i Europa, men ofullständigt klarlagd och sannolikt underdiagnostiserad. Läkartidningen 1997;38:3249-3254.
18. Friedberg DN, Stenson SM, Orenstein JM et al. Microsporidial keratoconjunctivitis in aquired immunodeficiency syndrome. Arch Ophthalmol. 1990;108:504-508.
19. Berger JR. Neurosyphilis in human immunodeficiency virus type 1-seropositive individuals: A prospective study. Arch Neurol. 1991;48:700-702.
20. Pifer LL, Huges WT, Santo S, Woods D. Pneumocystis carinii infektion: evidence for high prevalence in normal and immunosuppressed children. Pediatrics 1978;61:35-41.
21. Raviglione MC. Extrapulomonary pnuemocystosis: the first 50 cases. Rev of Infect Dise, 1990;12:1127-1138.
22. Reynolds P, Saunders LD, Layefsky ME et al. The spectrum of AIDS-associated malignancies in San Fransisco, 1980-1987. Am J Epidemiol 1993;137:19-30.
23. Beral V, Peterman YA, Berkelman RL et al. Kaposi´s sarcoma among persons with AIDS: a sexually transmitted infection? Lancet 1990;335:123-128.
24. Lin JC, Lin SC, Mar EC et al. Kaposi´s-sarcoma-associated herpesvirus detectable in semen of HIV-infected homosexual men? Lancet 1995;346(8990):1601-1602.
25. Gallant JE, Moore RD, Richman DD et al. Incidence and natural history of cytomegalovirus disease in patients with advanced human immunodeficiency virus disease treated with zidovudine. J Infect Dis 1992;166:1223-1227.
26. Pertel P, Hischtick R, Phair J et al. Risk of developing cytomegalovirus retinitis in persons infected with the human immunodeficiency virus. J AIDS 1992;5:1069-1074.
27. Jabs DA, Enger C, Bartlett JG. Cytomegalovirus and acquired immunodeficiency syndrome. Arch Ophthalmol 1989;107:75-80.
28. Freeman WR, Henderly DE, Wan WL, Causey D, Trousdale M, Green RL et al. Prevalence, pathophysiology, treatment of rhegmatogenous retinal detachment in treated cytomegalovirus retinitis. Am J Ophthalmol 1987;103:527-36.
29. Dowler JGF, Towler HMA, Mitchell SM, Cooling RJ, Lightman SL. Retinal detachment and herpesvirus retinitis in patients with AIDS. Br J Ophthalmol 1995;70:575-80.
30. Walter KA, Coulter VL, Palay DA, Taravella MJ, Grossniklaus HE, Edelhauser HF. Corneal endothelial deposits in patients with cytomegalovirus retinitis. Am J Ophthalmol 1996;121:391-396.
31. Engstrom RE, Holland GN, Margolis TP, Muccioli C, Lindley JI, Belfort R et al. The progressive outer retinal necrosis syndrome. Ophthalmology 1994;101:1488-1502.
32. Dugel PU, Rao NA, Forster DJ, Chong LP, Frangieh GT, Sattler F. Pneumocystis carinii choroiditis after long-term aerosolized pentamidine therapy. Am J Ophthalmol 1990;110(2):113-117.
33. Friedman-Kien AE, Laubenstein LJ, Rubinstein P et al. Disseminated Kaposi´s sarcoma in homosexual men. Ann Intern Med 1982;96:693.
34. Muggia FM, Lonberg M. Kaposi Sarcoma and AIDS. Med Clin North AM 1986;70:139.
35. Spector SA, Weingeist T, Pollard RB et al. A randomized, controlled study of intravenous ganciclovir therapy for cytomegalovirus peripheral retinitis in patients with AIDS. J Infect Dis 1993;168:557-563.
36. Fisher M et al. Management of cytomegalovirus infection. Intl J STD AIDS 1995;6(5):313-319.
37. Henry K et al. Use of intravitreal ganciclovir for cytomegalovirus retinitis in patients with AIDS. Am J Ophthalmol 1987;103:17-23.
38. Cochereau-Massin I, Lehoang P, Lautier-Frau M, Zazoun L et al. Efficacy and tolerance of intravitreal ganciclovir in cytomegalovirus retinitis in acquired immune deficiency syndrome. Ophthalmology 1991;98:1348-1353.
39. Diaz-Lopis M et al. High dose of intravitreal foscarnet in the treatment of cytomegalovirus retinitis in AIDS. Br J Ophthalmol 1994;78:120-124.
40. Lieberman RM, Orellana J, Chatterjee R, Velez W et al. High dose intravitreal ganciclovir for zone 1 CMV retinitis. XI International Conference of AIDS, 1996. Abstract Mo.B.1223.
41. Morlet N, Young S, Naidoo D, Graham G, Coroneo MT. High dose intravitreal ganciclovir injection provides a prolonged therapeutic intraocular concentration. Br J Ophthalmol 1996;80:214-216.
42. Musch DC, Martin DF, Gordon JF, Davis MD, Kuppermann BD, and the Ganciclovir implant study group.Treatment of cytomegalovirus retinitis with a sustained-release ganciclovir implant. N Eng J Med 1997;337:83-90.
43. Martin DF et al. Treatment of cytomegalovirus retinitis with an intraocular sustainedrelease ganciclovir implant. Arch Ophthalmol 1994;112(12):1531-1539.

44. Jacobson M. Review of the toxicities of foscarnet. J AIDS 1992;5(suppl 1):S11-S17.
45. Orellana JH, Lieberman R, Velez W, Duhajre R, Adelson K. Intravitreal Foscarnet therapy for patients with recurrent progressive cytomegalovirus retinitis. IX Intern conf on AIDS, 1996;We.B.3216.
46. Chavez-de la Paz E, Arvelo JF, Kirsch LS, Munguia D, Rahhal FM, De Clercq E, Freeman WR. Anterior nongranulomatous uveitis after intravitreal HPMPC (cidofovir) for the treatment of cytomegalovirus retinitis. Analysis an prevention. Ophthalmol 1997;104(7):1063.
47. Davis JL, Taskintuna I, Freeman WR, Weinberg DV, Feuer WJ, Leonard RE. Iritis and hypotony after treatment with intravenous cidofovir for cytomegalovirus retinitis Arch Ophthalmol 1997;115(6):733-737.
48. Azad RF, Brown-Driver V, Buckheit JRW, et al. Antiviral activity of a phosphorothioate oligonucletide complementary to human cytomegalovirus RNA when used in combination with antiviral nucleoside analogs. Antiviral Res 1995 Oct; 28:101-11.

Dokumentinformation

Institution:	Sveriges ögonläkarförening
Titel:	Ögonmanifestationer hos HIV-infekterade
Dokumentdatum:	2000-10-06
Publiceringsdatum (Internet):	2000-11-14
Version:	2.0
Publiceringshistorik:	Version 1.0 publ. 980107
Bibliografisk referens:	
Personlig huvudman/huvudexpert:	Bo G Hedquist Överläkare Ögonkliniken Södersjukhuset 118 83 Stockholm
Dokumenttyp:	State of the Art
Diagnoskod enl Klassifikation av sjukdomar 1997:	B24, HIV, icke specificerad sjd ors av humant immunbristvirus; B24 H30, Inflammation i åderhinnan o näthinnan; H30
Åtgärdskod enl Klassifikation av kirurgiska åtgärder 1997:	

Denna webbplats använder inte cookies. © Sveriges ögonläkarförening 1996-2009. *Webbmaster*.

SITE METER 240,309 besökare sedan 16/1 2005.