State of the Art - Maligna melanom i bakre uvea

Viktig information till läsarna:

Författarna till detta dokument, eventuella granskare och utgivaren av dokumentet har gjort stora ansträngningar för att försäkra sig om att behandlingar, läkemedel och doseringar som nämns i dokumentet är korrekta och att informationen i dokumentet ansluter sig till vetenskap och klinisk erfarenhet vid publikationstillfället. Kunskapen om olika sjukdomstillstånd och deras behandling förändras dock successivt. Kontinuerlig forskning, ökande klinisk erfarenhet, rimliga åsiktsskillnader mellan olika auktoriteter, unika aspekter på den enskilda kliniska situationen och möjligheten av felaktighet i dokumentet pga den mänskliga faktorn under framställandet av ett dokument, kräver dock att läsaren använder sitt eget individuella omdöme, när vederbörande fattar kliniska beslut, och att läsaren om nödvändigt kontrollerar informationen i dokumentet via andra kunskapskällor. Läsaren uppmanas särskilt att noga genomläsa fabrikantens produktinformationen för varje läkemedel, innan det förskrives eller administreras, speciellt om läkemedlet är obekant för läsaren eller om det användes sällan.

Innehåll

Definitioner
Epidemiologi
Etiologi
Prevention
Symtom och klinisk bild
Utredning
Behandling vid lokal sjukdom
Behandling vidd spridd sjukdom
Prognos
Sammanfattning
Referenser
Dokumentinformation

Mer information finns i

Kliniska riktlinjer - Maligna melanom i bakre uvea

Definitioner

Malignt melanom är en melanocytderiverad tumör med förmåga att utveckla dottertumörer och malignt melanom har således metastatisk potential. I vanligt språkbruk brukar melanom av bekvämlighetsskäl användas som en kortare form för malignt melanom. Denna skrift utgör härvidlag inget undantag och med melanom förstås således malignt melanom. Man bör dock ej förväxla malignt melanom med till exempel juvenilt melanom, som dock numera brukar benämnas Spitznaevus.

Intraokulära maligna melanom kan uppträda i alla delar av uvea. Irismelanom är ofta lätta att skilja från tumörer utgångna från de bakre delarna av uvea, dvs från chorioidea och corpus ciliare. Däremot kan det vara svårt kliniskt att med säkerhet avgöra om en tumör utgått från corpus ciliare eller från främre chorioidea. Diagnostik och till stor del även behandling och prognos är dock snarlik för maligna melanom deriverade från såväl corpus ciliare som chorioidea, varför tumörer från dessa lokalisationer brukar beskrivas samlade som bakre uveala melanom.

Epidemiologi

Under perioden 1960-1989 registrerades i medeltal 88 nya fall av okulära maligna melanom i det svenska cancerregistret. Tidigare erfarenheter har visat att endast ca 3-10% av uveala melanom är irisderiverade samt att det stora flertalet uveala melanom utgår från chorioidea (Jensen 1963). I Sverige har incidensen av chorioidala melanom har uppskattats till cirka 70-80 fall per år (Seregard et al 1987). Endast några få svenska studier baserade på små populationer har emellertid redovisats tidigare (Grönwall & Mark 1963; Abrahamsson 1983). I flera andra länder har dock rikstäckande analyser eller andra större populationsbaserade studier utförts (tabell 1). Incidensen av bakre uvealt melanom varierar i dessa från 0,47 till 0,79 fall per 100.000 invånare och år.

Tillgängliga data talar för att incidensen av uvealt melanom är stabil och någon motsvarighet till den ökning som har dokumenterats för hudmelanom har ej kunnat beläggas för uveala melanom (Strickland & Lee 1981; Österlind 1987).

Tabell 1. Incidens av bakre uvealt melanom per 100.000 individer och år i olika populationsbaserade studier.

	Incidens	**Tidsperiod**	**Referens**	**Kommentar**
Norge	0,80	1953-60	Mork 1961	även iris MM**
Danmark	0,71	1943-52	Jensen 1963	
Skåne	0,89	1940-63	Grönwall & Mark 1963	även iris MM**
USA	0,56	1970	Cutler & Young 1973	
Finland	0,50	1953-73	Raivio 1977	även iris MM**
Iowa	0,49	1969-71	Shammas & Blodi 1977	
Alberta	0,47	1967-76	Birdsell et al 1980	
Halland/ Göteborg	0,72	1950-75	Abrahamsson 1983	
Island	0,7 / 0,5*	1956-75	Gíslason et al 1985	
New England	0,65	1984-85	Egan et al 1988	

* Män och kvinnor
** Malignt melanom

Etiologi

Mycket är ännu okänt om etiologin rörande bakre uveala melanom. Vissa möjliga riskfaktorer har dock belysts i tidigare studier och även sammanfattats i översikter (Egan et al 1988).

Rastillhörighet

Det torde vara klarlagt att bakre uveala melanom är ytterst sällsynt hos svarta individer och möjligen är uveala melanom upp till åtta gånger vanligare hos hos vita individer (Graham & Duane 1980).

Ålder och kön

Bakre uvealt melanom är ovanligt bland yngre och i ett större material var endast 1% av patienterna 20 år eller yngre vid diagnos (Shields et al 1991a). I en svensk konsekutiv serie var medianåldern 64 år medan 50% av patienterna var mellan 56 och 72 år gamla vid diagnostillfället. Spridningen i ålder är dock stor och i samma material varierade åldern vid diagnostillfället från 23 till 92 år (Seregard & Kock 1995). Liknande data har rapporterats från populations-baserade studier (Jensen 1963; Raivio 1977). Förmodligen föreligger ingen påtaglig könsskilllnad i incidensen av bakre uvealt melanom, även om en del rapporter antyder att män löper något högre risk att utveckla någon form av ögonmelanom (Hakulinen et al 1978; Swerdlow & Lee1981; Swerdlow 1983).

Solbestrålning

Det har framförts att intensiv solbestrålning kan ha betydelse för utvecklingen av uveala melanom. Tillgängliga data talar för att individer födda i södra USA har en trefaldigt ökad risk för att utveckla ögonmelanom jämfört med individer födda i norra USA (Tucker et al 1985). Avgörande förefaller vara att individen vistats i dessa delar av USA under barndomsåren, då ögats brytande medier anses utgöra ett sämre filter mot UV-A och UV-B strålning än hos vuxna. Intermittent intensiv strålbestrålning har av vissa ansetts utgöra en väsentlig risk för uppkomsten av ögonmelanom (Tucker et al 1985). Dessa slutsatser kan dock ifrågasättas (Scotto et al 1976). Mot ökad solbestrålning som en riskfaktor för att utveckla uveala melanom talar de fåtaliga fall av ögonmelanom som rapporterats hos patienter med xeroderma pigmentosum, vilka annars är benägna att utveckla solljusinducerade tumörer (Johnson et al 1989; Vivian et al 1993).

Hereditära faktorer

Dessa anses spela en underordnad roll för uppkomsten av bakre uveala melanom. Familjär anhopning av bakre uveala melanom har dock beskrivits (Canning et al 1988), men nyligen uppskattats utgöra endast 0,6% av alla uveala melanom (Singh et al 1996). Bilaterala uveala melanom finns också beskrivna och möjligen uppträder bilaterala tumörer oftare än vad som kunde förväntas enbart med ledning av de förhållandevis låga incidenssiffrorna för (unilateralt) bakre uvealt melanom (Seregard et al 1988). Kongenitalt malignt melanom utgånget från uvea har rapporterats i någon enstaka fall (Broadway et al 1991).

Dysplastiskt naevus syndrom innefattar individer från familjer med hereditärt uppträdande kutana melanom, där individerna uppvisar rikligt med avvikande (dysplastiska) hudnaevi (NIH Consensus Conference). Dessa personer anses ha närmare 400 gånger högre risk än andra individer att utveckla kutant melanom (Kraemer et al 1983). En del fallbeskrivningar antyder att individer med DNS även kan ha en ökad risk att utveckla uveala melanom (McCarthy et al 1993). En ifrågasatt fall-kontroll studie antyder vidare att chorioidala naevi är vanligare hos individer med dysplastiskt naevus syndrom än hos andra (Rodriquez-Sains 1986; Kincaid 1986; Rodiguez-Sains 1991) och eftersom chorioidala naevi kan utvecklas till melanom styrker detta sambandet (Augsburger et al 1989; Butler et al 1994). Emellertid visade en nyligen utförd fall-kontroll studie att individer med dysplastiskt naevus syndrom inte uppvisar chorioidala naevi oftare än kontroller (Seregard et al 1995). För närvarande finns det därför inga övertygande data som talar för att individer med dysplastiskt naevus syndrom bör ögonundersökas regelbundet.

Uveala naevi

Chorioidala naevi förekommer hos 5-10% av en normalpopulation (Naumann 1970; Seregard et al 1995) och kan i enstaka fall utvecklas till melanom. Framförallt stora naevi, symtomgivande naevi, naevi med läckage och/eller näthinneavlossning samt naevi som företer orangefärgat pigment löper en ökad risk att utvecklas till chorioidala melanom (Augsburger et al 1989; Butler et al 1994).

Graviditet

Enstaka fallbeskrivningar antyder att bakre uveala melanom är något vanligare hos gravida kvinnor. Möjligen växer också bakre uveala melanom snabbare under graviditeten (Sunness 1988; Seddon et al 1982).

Yrkesrelaterade faktorer

Förmodligen har individens val av yrke ingen större betydelse för risken att utveckla bakre uvealt melanom (Jensen 1963; Raivio 1977), även om motsatsen hävdas i en enstaka studie (Swerdlow 1983). Svetsning har också rapporterats medföra en ökad risk att utveckla uvealt melanom i en fall-kontroll studie (Tucker et al 1985). Emellertid har detta inte verifierats av ytterligare undersökningar och ett eventuellt samband kan inte anses säkerställt.

Okulär melanocytos

Okulär melanocytos uppträder vanligtvis ensidigt och har endast kunnat påvisas hos två av 5251 individer i ett försök att uppskatta prevalensen (Gonder et al 1982). Tillståndet utmärks av en medfödd hyperpigmentering av uvea och episklera. I en del fall förekommer även en hyperpigmentering av periokulär hud (okulodermal melanocytos eller s.k. Ota-naevus). Ett flertal publicerade fall av uveala melanom som uppträtt hos individer med okulär eller okulodermal melanocytos antyder att detta tillstånd är förenat med en ökad risk att utveckla uvealt melanom (Gonder et al 1982; Seregard et al 1993) och risken för malign transformering har uppskattats till 4,6% (Dutton et al 1984).

Neurofibromatos

Enstaka studier talar också för att neurofibromatos, en annan neuroektodermal utvecklingsrubbning, är förenad med en ökad risk att utveckla uvealt melanom (Yanoff & Zimmerman 1967; Bacin et al 1993; Specht et al 1988)

Cytogenetiska avvikelser

En betydande andel bakre uveala melanom uppvisar avvikelser i kromosomerna 3, 6 och 8. Dessutom har monosomi 3 (Prescher et al 1996; Sisley et al 1997) och trisomi 8 (Sisley et al 1997) visats vara associerade med en sämre prognos. Ett flertal studier pågår fn för att kartlägga eventuella ytterligare cytogenetiska avvikelser.

Andra maligniteter

Bakre uveala melanom har rapporterats förekomma associerade till andra maligna tumörer (Barr et al 1982). Betydelsen av detta är dock oklar.

Prevention

Malignt melanom utgånget från bakre uvea är en ovanlig tumörform. Detta medför att värdet av screeningundersökningar av riskgrupper kan ifrågasättas, försåvitt inte risken är avsevärt förhöjd. Från flera håll rekommenderas regelbunden emellertid regelbundna ögonundersökningar av individer med dysplastiskt naevus syndrom, trots att dessa inte har någon säkerställd ökad risk att utveckla uvealt melanom (Folberg 1983; NIH Consensus Conference 1984; Seregard et al 1995). Det har däremot inte föreslagits att individer med neurofibromatos ska genomgå regelbundna ögonkontroller, medan det kan förefalla rimligt med regelbundna kontroller av individer med okulär eller okulodermal melanocytos då dessa förutom en förhöjd risk att utveckla uvealt melanom även löper risk att drabbas av glaukom och således enbart av detta skäl bör följas av ögonläkare (Dutton et al 1984). Individer med chorioidala naevi, som inte uppvisar ett avvikande utseende, löper en mycket liten risk för senare malign transformering (Augsburger et al 1989; Butler et al 1994), Det torde därför inte vara nödvändigt med regelbundna kontroller av "banala" chorioidala naevi, inte minst då detta förmodligen medför att cirka 5% av hela befolkningen kommer att ögonundersökas regelbundet (Seregard et al 1995).

Symtom och klinisk bild

En utförlig översikt över symtom och klinisk bild vid bakre uvealt melanom har publicerats tidigare (Shields & Shields 1992).

Diagnosens tillförlitlighet

Intraokulära maligna melanom skiljer sig från flertalet andra maligna tumörer i så måtto att diagnosen ofta inte veriferas med histopatologisk undersökning. Detta ställer mycket höga krav på den kliniska diagnosens tillförlitlighet, men vid större ögononkologiska centra förefaller den kliniska diagnosen vara felaktig i färre än 2% av enukleerade patienter (Shields & McDonald 1973). Tillförlitligheten förefaller vara något sämre för mindre tumörer som behandlas konservativt, men är alltjämt över 90% (Char & Miller 1995).

Symtom

De symtom som får patienter att söka läkare är tämligen ospecifika och ger sällan anledning att misstänka malignt melanom. Bakre uveala melanom medför ofta en gradvis tilltagande synfältsdefekt. Om exsudation från tumören initierar en näthinneavlossning kan symtomdebuten ske hastigt med fotopsier, myodesopsier och/eller snabbt tilltagande synfältsbortfall. Maligna melanom belägna i främre chorioidea och corpus ciliare medför länge en ganska ringa synfältsinskränking, och tumörerna kan därför nå en betydande storlek innan patienten söker läkare. Smärta är mycket ovanligt vid bakre uveala melanom, men kan förekomma i enstaka fall vid växt längs sklerala nervstammar eller vid corpus ciliare melanom med intraokulär tryck steging pga betydande inväxt i kammarvinkeln. Flera bakre uveala melanom ger inga symtom och upptäcks först vid en rutinmässig undersökning av ögats bakre segment.

Anamnes

Anamnesen är av betydelse för den fortsatta handläggningen. Intraokulära metastaser kan uppvisa ett utseende snarlikt det som ses vid amelanotiska uveala melanom. Flertalet patienter som uppvisar intraokulära metastaser har dock en känd primärtumör när den intraokulära förändringen upptäcks. I enstaka fall kan emellertid en uveal metastas vara det första tecknet på en spridd tumörsjukdom. Dessutom bör förekomst av andra ögonsjukdomar kartläggas, då dessa i vissa fall kan simulera malignt melanom.

Klinisk bild

Chorioidala maligna melanom kan oftast visualiseras genom oftalmoskopi utförd i mydriasis, där den indirekta binokulära oftalmoskopin vanligen är att föredra. Dessutom kan sk biomikroskopi med hjälp av spaltlampa användas. Vid melanom i främre chorioidea och corpus ciliare kan transpupillär eller diaskleral genomlysning påvisa en skugga över sklera respektive en utsläckning av pupillreflexen. Skuggan som uppstår vid transpupillär genomlysning ger dessutom en vägledning om tumörens utbredning. Emellertid överdriver ofta skuggan tumörens faktiska storlek (Polivogianis et al 1988) och dessutom kan en tillfredsställande genomlysning vara omöjlig att genomföra i ögon med uttalade mediegrumlingar. Maligna melanom utgångna från bakre uvea är oftast grå till gråbruna till färgen med en diameter överstigande 5 mm och en elevation över retinalytan på mer än 3 mm (figur 1). Diffust växande melanom kan dock sakna nämnvärd protrusion och misstolkas ofta kliniskt. Flertalet bakre uveala melanom är emellertid rundade eller något ovala med en påtaglig protrusion. Om tumören trängt igenom Bruchs membran erhålls ett karaktäristiskt svampliknande eller kragknappsformat utseende (figur 2). Små melanom kan vara svåra att skilja från naevi och därför används ofta tumörtillväxt i differentialdiagnostiken. Tumörens storlek dokumenteras fotografiskt och patienten följs med upprepade kliniska kontroller.

Utredning

Ultraljud

Okulärt ultraljud har den stora fördelen att vara oberoende av eventuella mediegrumlingar. Med hjälp av standardiserad A-scan kan tumörhöjden fastställas med stor exakthet och med B-scan kan diametern uppskattas (figur 3). Den höga upplösningen som uppnås i det rutinmässigt använda frekvensomfånget 8-10 MHz medger ofta viss vävnadsdifferentiering. Vid ciliochorioidala melanom är den interna reflektiviten vanligen låg till medelhög. Diagnosen styrks ytterligare vid förekomst av sk spontana oscillationer och chorioidal exkavation (Byrne & Green 1992). Nyligen har en typ av högfrekvent ultraljud i området 50 MHz (UBM) introducerats för ögonbruk (Pavlin et al 1991). Eftersom räckvidden därmed försämras lämpar sig denna teknik framförallt för förändringar lokaliserade till ögats främre segment. Högfrekvent ultraljud medger dock avbildning av tumörer och cystor lokaliserade till corpus ciliare samt bakom iris (Pavlin et al 1992).

Fluoresceinangiografi

Med denna metod erhålls en avbildning av kärlmönstret. Tekniken kan med fördel användas för att utesluta diskoid makuladegeneration, subretinal blödning, hypertrofi av det retinala pigmentepitelet och bakre sklerit. Oftast uppvisar bakre uveala melanom en dubbel kärlteckning, karaktäriserad av samtidig avbildning av retinala och chorioidala kärl (Shields et al 1991). Chorioidala hemangiom uppvisar vanligen en hyperfluorescens redan i tidig arteriell fas och kan därmed i viss mån kan skiljas från melanom. Det föreligger emellertid inte någon patognomon fluoresceinangiografisk bild för bakre uveala melanom (Flindall & Gass 1971). Möjligen kan indocyanin grön administreras för att öka specificiteten, men det är ännu för tidigt att avgöra (Shields et al 1995)

Datortomografi

Datortomografi kan användas för avbildning av bakre uveala melanom (Augsburger et al 1987). Även om denna teknik blivit alltmer tillgänglig under senare år torde den dock knappast ha några fördelar i diagnostiken jämfört med kartläggning med ultraljud utfört av en van undersökare (Shields et al 1991).

Magnetkameraundersökning

Tillgången på magnetisk resonanstomografi är mer begränsad än vad som gäller för datortomografi, men med ytspoleteknik erhålls en avbildning med god upplösning (figur 4), (Shields et al 1991). Förekomst av melanin ger dock en typisk signal vid undersökning med magnetkamera (Mafee et al 1987) och denna teknik har därmed ett klart differentialdiagnostiskt värde (Chambers et al 1987; Bond et al 1991; Bloom et al 1992). Emellertid har falskt positiva resultat rapporterats från flera håll (Wilms et al 1991; Davidorf et al 1992). Därtill medför den begränsade tillgången att undersökning med magnetkamera oftast blir en andrahandsmetod som används när andra tekniker inte medger en konklusiv diagnos.

^{32}P-upptagstest

Denna teknik innebär i korthet att upptaget av radioaktivt märkt fosfor mäts över den del av sklera som täcker tumören. Metoden förutsätter vanligen att skleralytan friläggs, vilket kräver ett smärre kirurgiskt ingrepp. Mätning av ^{32}P används numera alltmer sällan vid diagnostiken av bakre uveala melanom, då metoden är invasiv och falskt positiva resultat har rapporterats (Shields 1978; Zakov et al 1978). Därtill har de alternativa metoderna, framförallt diagnostiken med ultraljud förfinats under senare år.

Finnålspunktion

Förfarandet innebär vanligen att en aspirationsnål införs transskleralt genom pars plana under visuell kontroll med indirekt oftalmoskopi. Under förutsättning att tillräckligt material tas tillvara kan förutom cytologisk analys även immunocytokemiska studier vara av värde (Shields et al 1991). Dessutom kan celltypen fastställas, vilket har prognostisk betydelse (Char et al 1996). Metoden förutsätter ett väl fungerande samarbete med cytolog med erfarenhet att värdera intraokulära preparat. Vid etablerade centra är tekniken diagnostisk i 88% av fallen med 98% specificitet. Komplikationerna består framförallt av intraokulär blödning med åtföljande synnedsättning i upp till 30% av fallen (Shields et al 1993). Huruvida tekniken innebär en ökad risk för tumörspridning har diskuterats ingående, men vid experimentella studier har små mängder tumörceller kunnat påvisas i den sklerala stickkanalen (Karcioglu et al 1985; Glasgow et al 1988). Den kliniska betydelsen av detta är dock oklar. Av allt att döma är dock risken för spridning av tumörceller i stickkanalen mindre om ett indirekt (transvitrealt) förfaringssätt används jämfört med en direkt teknik (Glasgow et al 1988).

Provexcision

Med denna metod erhålls en del av tumören som kan studeras histologiskt. Detta innebär en ökad diagnostisk säkerhet. Emellertid är också risken för komplikationer större och likaså är det sannolikt att risken för tumörspridning ökar genom att en sklerallambå anlagts.Transskleral provexcision bör därför uteslutande användas när diagnosen inte kan fastställas på annat sätt och när resultatet av undersökningen blir direkt avgörande för terapin (Shields et al 1991).

Övriga metoder

Bland dessa märks flödesmätningar med Dopplerteknik (Lieb et al 1990; Wolff-Korman et al 1992) och immunoscintigrafi med technetiummärkta monoklonala antikroppar (Bomanji et al 1987). Dessa metoder måste dock alltjämt uppfattas som experimentella och har ännu inte introducerats i den kliniska rutinen.

Behandling vid lokal sjukdom

För några decennier sedan kunde patienter med bakre uveala melanom i stort sett endast erbjudas enukleation av ögat. Alternativa behandlingssätt har dock successivt införts och alltfler patienter behandlas nu med någon form av synbevarande metod. Vid ett större ögononkologiskt centrum har exempelvis andelen patienter med bakre uvealt melanom som genomgår enukleation reducerats från 95% till 21% under perioden 1970 till 1990 (Shields et al 1991b).

Enukleation

Enukleation av ögat som huvudmetod vid bakre uvealt melanom har diskuterats ingående. En del författare har menat att enukleation genom manipulerande med ögonbulben i själva verket ökar risken för tumörspridning (Zimmerman 1980; Zimmerman & McLean 1979; Zimmerman et al 1978), medan andra hävdat att det enda rimliga alternativet vid bakre uvealt melanom är att avlägsna ögat (Manschot & van Peperzeel 1980). Trenden mot färre enukleationer beror på flera faktorer. Dels förekom tidigare kliniska feldiagnoser i ganska hög utsträckning och många ögon som avlägsnats på grund av förmodat malignt melanom innehöll i själva verket andra förändringar (Chang et al 1984; Ferry 1964; Shields & Zimmerman 1973), dels har flera källor hävdat att små uveala melanom växer ytterst långsamt och endast undantagsvis förorsakar metastaser (Barr et al 1978; Curtis & Cavender 1974; Gass 1980; Thomas et al 1979). I samband med utvecklandet av alternativa behandlingsmetoder har enukleation därför kommit att bli förbehållet för stora tumörer där andra metoder medför dåliga resultat. Även om det inte är klarlagt att själva enukleationen kan initiera tumörspridning rekommenderas att ingreppet utförs med största försiktighet (Migdal 1983). Risken för ett orbitalt recidiv efter ingreppet torde vara ringa och vid några centra anbringas orbitala implantat i samma seans (Shields et al 1991b).

Observation

Eftersom det tidigare visats att åtskilliga små melanocytära tumörer har ringa tillväxtpotential och förmodligen också en begränsad förmåga att utveckla metastaser kan fortlöpande kliniska kontroller vara ett rimligt alternativ vid små tumörer (Gass 1980; Shields et al 1991b). Härvidlag är ögonbottenfotografier av värde för att dokumentera tillväxt. Dessutom kan standardiserat ultraljud påvisa även små förändringar i tjocklek. Det är dock svårt att entydigt fastställa en storlek vid vilken behandling bör ske. Varje enskilt fall måste bedömmas individuellt och en sammanvägning av samtliga relevanta faktorer göras. Kliniskt kan det vara svårt att särskilja små melanom i bakre uvea från naevi, men förekomst av orangefärgat pigment, exsudation och elevation över fundusytan samt förekomst av symtom som fotopsier och tillkomst av en skugga i synfältet antyder en ökad risk för malign transformering (Augsburger et al 1989; Butler et al 1994). Dessa "atypiska naevi" bör följas regelbundet med 3-6 månaders intervall (Shields et al 1991b). Om en otvetydig tillväxt kan påvisas bör man överväga någon form av behandling. Däremot är det knappast rimligt att kontrollera alla patienter med "banala" uveala naevi, då risken för malign transformering är ringa och då uveala naevi förekommer hos omkring cirka 5% av befolkningen (Butler et al 1994; Seregard et al 1995).

Fotokoagulation

Fotokoagulation har sedan lång tid använts för bakre uveala melanom. Av tekniska skäl kan dock tumörer lokaliserade till corpus ciliare inte behandlas med fotokoagulation (Shields et al 1991b). Dessutom medför intensiv fotokoagulation stor risk för komplikationer som grenvenstrombos, cystiskt makulaödem, chorioretinal neovaskularisation, glaskroppsblödning och näthinneavlossning (Shields et al 1990). Slutligen kan inte tjockare förändringar behandlas effektivt och eventuell intraskleral växt riskerar att förbli obehandlad med senare risk för extraskleral spridning. Av dessa skäl utförs därför idag

fotokoagulation av chorioidala melanom i ytterst begränsad omfattning (figur 5a, figur 5b, figur 5c och figur 5d), (Shields et al 1991b).

Applikatorbehandling

Ursprungligen användes endast applikatorer baserade på den gammastrålande isotopen Co-60 och den betastrålande isotopen Ru-106 (figur 6). Numera används förutom dessa ytterligare ett antal isotoper som I-125, Ir-192 och Pa-103 (Packer et al 1992; Shields et al 1991b; Finger 1991). Valet av isotop måste göras mot bakgrund av egna erfarenheter samt med hänsyn till tillgången på radioaktivt material. Dessutom kan en viss strålkälla i det enskilda fallet ha särskilda fördelar med hänsyn till tumörstorlek och dosfördelning (figur 7). Vanligtvis rekommenderas en dos om 100 Gy beräknad på tumörens apex, vilket innebär en behandlingstid om cirka 3-10 dygn beroende på applikatorns dosrat och tumörens tjocklek (figur 8a och figur 8b), (Seregard et al 1987; Lommatzsch 1986; Shields et al 1991b). De första svenska erfarenheterna har sammanfattas i en preliminär studie (Seregard et al 1987). Andelen patienter som måste genomgå sekundär enukleation ökar något med längre uppföljningstid och de internationella erfarenheterna har sammanfattats i tabell 2 (Lommatzsch et al 1986; Kleineidam et al 1993; Summanen et al 1992; Seregard et al 1997b). En liknande trend kan noteras vid applikatorbehandling med andra isotoper (Packer et al 1992). Om behandlingen kan förväntas medföra en avsevärd synförsämring får detta vägas mot övriga aspekter inklusive patientens preferenser. Erfarenhetsmässigt resulterar behandling med Ru-106 applikatorer av stora maligna melanom ofta i lokala komplikationer med omfattande tumörnekros, glaskroppsblödningar och en hög frekvens av neovaskulärt glaukom (Summanen et al 1996). Likaså ger behandling av tumörer i corpus ciliare mer lokala komplikationer (Seregard et al 1997b). Behandling av större tumörer ökar påtagligt risken för lokalt recidiv, men kan vara motiverat för patienter med tumör i sitt enda fungerande öga (Seregard et al 1997b). En del av de övriga isotoperna medger också en effektiv behandling av större tumörer (Shields et al 1991b; Heikkonen et al 1992) och i Sverige övervägs en komplettering med anskaffande av ytterligare en typ av strålkälla (Seregard et al, opublicerade data).

Tabell 2. Uppföljning av patienter som genomgått behandling av bakre uvealt melanom med Ru-106 applikator.

Författare	**Antal**	**Uppföljning**	**Enukle-erade***	**5-års över-levnad****
Summanen et al 1993	100	1-10 år; median 3,0år	6%	78%
Lommatzsch 1986	309	1-21 år; medel 6,7 år	17%	89%
Kleineidam et al 1993	184	1 mån-13 år; median 6,1år	11%	84%
Seregard et al 1997b	266	6 mån-16 år	17%	82%

* Sekundärt enukleerade efter behandling.
** Kumulativ överlevnad baserad på tumör-specifik mortalitet.

Transpupillär termoterapi

Denna teknik inbegriper transpupillär uppvärmning av tumören med hjälp av en diodlaser och kombineras ofta med applikatorbehandling (Oosterhuis et al 1995). Genom att tumörvävnaden värms upp till 65 grader C erhålls en nekros på upp till 4mm vävnadsdjup (Journee de Korver et al 1997). Transpupillär termoterapi har snabbt blivit en etablerad behandlingsform vid bakre uveala melanom och preliminära data antyder att tekniken möjligen kan användas som enda behandling av små melanom (Shields et al 1996)

Extern strålbehandling

Denna typ av behandling kan i princip ges med konventionell lineäraccelerator eller med någon form av partikelstrålning, företrädesvis då som protonstrålning eller med tunga heliumjoner. Erfarenheterna av konventionell extern strålbehandling som primär och enda behandling av bakre uveala melanom har

varit nedslående (Shields et al 1991b). Tidigare rekommenderades även extern konventionell strålbehandling given som adjuvans före enukleation (Char et al 1985). Mycket talar dock för att mortaliteten inte nedbringas med dessa kombinerade åtgärder (Char et al 1988; Luyten et al 1995). Vid uveala melanom med extraskleral utbredning kan dock behandling med lineäraccelerator övervägas som komplement till annan terapi (Shields et al 1991b).

Partikelstrålning kan erhållas genom att accelerera protoner i en cyklotron. På grund av de lokala förutsättningarna har de största erfarenheterna med behandling av bakre uveala melanom erhållits i Boston och Lausannne. Förespråkarna av denna metod har betonat de teoretiska fördelarna med möjlighet till en mycket exakt dosfördelning och resultaten har överlag varit goda (Gragoudas et al 1987; Bercher et al 1992). På motsvarande sätt innebär partikelstrålning med tunga heliumjoner en teoretiskt gynnsam dosfördelning, vilket kan vara av särskilt värde vid foveanära eller juxtapapillära tumörer. Erfarenheterna av denna teknik härrör huvudsakligen från ett centrum i San Fransisco och de rapporterade resultaten har varit uppmuntrande (Char et al 1993). I Sverige har cyklotronen vid Gustav Werner institutet i Uppsala sedan några år använts för några tiotal patienter med bakre uveala melanom som ej lämpar sig för applikatorbehandling. De preliminära resultaten från denna selekterade grupp av patienter har dock varit nedslående och flera behandlade ögon har senare enukleerats.

Lokal resektion

Främre uveala melanom, d.v.s. tumörer lokaliserade till iris har sedan länge handlagts genom lokala resektioner. Tillämpningen av denna metod på tumörer i corpus ciliare och främre chorioidea innebär dock avsevärt större tekniska svårigheter. Några grupper har dock förespråkat någon variant av transskleral resektion (Foulds et al 1974; Peyman et al 1974). Vid noga utvalda fall och vid centra med betydande erfarenhet av denna metodik är resultaten lovande (Damato et al 1993; Shields et al 1991b; Shields et al 1993).

Exenteration

Detta ingrepp är knappast aktuellt annat än vid det fåtal fall som uppvisar en betydande orbital invasion av ett malignt melanom utgånget från bakre uvea och där utredning inte kunnat påvisa metastasering från primärtumören. Begränsad extraskleral växt kan ibland handläggas genom partiell extirpation av Tenons kapsel och eventuellt även konjunktiva i samband med enukleation. Vid minimal episkleral växt kan denna även inkluderas i strålfältet vid applikatorbehandling (Shields et al 1991b). Genom att rutinmässigt använda preoperativt ultraljud eller någon form av neuroradiologisk undersökning brukar extraskleral växt kunna kartläggas innan behandlingen planeras.

Övriga behandlingsmetoder

Transskleral diatermi och kryoterapi har prövats, men har på grund av komplikationer och tveksamma resultat knappast längre någon plats i behandlingen av bakre uveala melanom (Shields et al 1991b). Hypertermi kan möjligen vara av värde som adjuvans till applikatorbehandling (Finger et al 1985). En fördel är att den med applikatorn givna stråldosen därvid kan reduceras, medan den väsentligaste nackdelen synes vara att operationstiden förlängs avsevärt under den tid den episklerala uppvärmningen pågår (Finger et al 1992). Genom att systemiskt administrera ett hematoporfyrinderivat som till stor del upptas av de uveala tumörcellerna kan en ökad känslighet för senare behandling ljusbehandling med 630 nm våglängd erhållas. Preliminära resultat antyder att denna teknik kan tillämpas med viss framgång vid melanom i bakre uvea (Tse et al 1984). Tidigare uppgifter om att uveala melanom möjligen skulle kunna förete östrogen och progesteronreceptorer väckte förhoppningar om eventulla nya terapeutiska möjligheter. Nyare studier synes dock ha klarlagt att dessa tumörer inte uppvisar denna typ av hormonreceptorer (Foss 1995). Däremot har systemisk cytostatikabehandling knappast någon plats vid behandling av uvealt melanom utan hållpunkter för spridd sjukdom.

Behandling vid spridd sjukdom

Vid diagnostillfället kan metastaser endast påvisas hos 2% av patienter med (Pach & Robertson 1986; Wagoner & Albert 1982). Generalisering av tumörsjukdomen sker vanligen inom de första fem åren efter diagnos (Seregard & Kock 1995), men enstaka fall där metastaser uppträtt mer än 40 år senare

har rapporterats (Shields et al 1985). Avsaknad av lymfdränage från uvea medför att spridningen i allt väsentligt sker hematogent. Det är sedan länge känt att uveala melanom tycks ha en särskild affinitet för levern. Vid generalisering förekomer således leverengagemang som första manifestation i mer än 55-60% (Char 1978; Donoso et al 1985; Lorigan et al 1991; Shields et al 1991b). I en serie påvisades enbart levermetastasering hos 56% av patienter med spridd sjukdom (Gragoudas et al 1991) och i ett annat arbete förekom leverengagemang hos 94% av patienter med spridd sjukdom (Donoso et al 1985). Prognosen vid påvisade levermetastaser är ytterst dålig med en medianöverlevnad om två till fem månader (Kath et al 1993).

Ett fåtal arbeten har belyst behandlingen vid spridd sjukdom. Terapin innebär vanligen någon form av kombinationsbehandling med systemisk kemoterapi (Albert et al 1992). En europeisk, prospektiv multicenter studie som inbegriper interferonbehandling pågår (opublicerade data). Möjligen erhålls bättre resultat om kemoterapin ges som intraarteriell leverperfusion (Kath et al 1993). Den utpräglade tendensen för metastaserande uveala melanom att under ett övergångsskede förete isolerad spridning till levern har ökat intresset att åtgärda detta med leverresektion eller levertransplantation (Fournier et al 1984). Affiniteten för bakre uveala melanom att i första hand sprida sig till ett organ har också ökat intresset för en aktiv screeningverksamhet. Sensitiviteten för att påvisa en tidig tumörspridning är dock dålig; i en studie som innefattade såväl serumenzymer som ultraljud och/eller datortomografi av levem kort före enukleation var någon av dessa metoder avvikande hos endast 12% av patienter som senare visade sig ha levermetastaser (Donoso et al 1985). Tillgängliga data talar dessutom för att överlevnaden endast förlängs med någon eller några få månader vid en aktiv screeningverksamhet (Gragoudas et al 1991). Möjligen kan känsligheten att påvisa tidig tumörspridning ökas om exempelvis enstaka eller små förband av cirkulerande tumörceller kan detekteras i perifert blod (Tobal et al 1993).

Prognos

Allmänt sett är den tumörrelaterade mortaliteten vid malignt melanom i bakre uvea cirka 30-50%, beroende på såväl uppföljningstid som tumörstorlek och ett flertal andra tumörvariabler. I ett svenskt material konstaterades att den tumör-specifika mortaliteten var 30% efter fem år och 44% efter tio år (Seregard & Kock 1995). Även om flertalet patienter med spridd sjukdom avlider under de första åren efter diagnos av primärsjukdomen, förekommer det att patienter med metastaser avlider uppemot 15 till 20 år efter enukleation (Seregard & Kock 1995) och i extrema fall mer än 40 år efter enukleation (Shields et al 1985). Efter upptäckt av metastaser, oftast lokaliserade till levern, är överlevnaden i allmänhet begränsad till några få månader och endast 13% lever mer än ett år efter att metastaser påvisats (Gragoudas et al 1991).

TNM-klassificeringen (tabell 2) kan användas som en grund för om tumören ska uppfattas som liten (T1), medelstor (T2) eller stor (T3); (Hermanek & Sobin 1992). Systemet är dock inte helt anpassat för uveala melanom och emedan N åsyftar graden av lymfkörtel-metastasering är denna spridningsväg ytterst ovanlig vid bakre uveala melanom. TNM-klassificeringen används därför sällan i praktisk klinisk verksamhet.

Tabell 2. Klassificering (endast T) av bakre uveala melanom enligt TNM-systemet. Efter Hermanek & Sobin 1992.

	Corpus ciliare	**Chorioidea**
T1	Utbredning begränsad till corpus ciliare	Diameter< 10 mm och höjd < 3 mm
T2	Invasion av främre kammare och/eller iris	Diameter < 15 mm och höjd < 5 mm
T3	Invasion av chorioidea	Diameter > 15 mm eller höjd > 5 mm
T4	Extrabulbär utbredning	Extrabulbär utbredning

Ett flertal faktorer har visats ha prognostisk betydelse i såväl univariata som multivariata studier. Nedan framgår betydelsen av tumörcellernas morfologi, där närvaron av epiteloidceller anses vara prognostiskt ogynnsam (tabell 3). Ursprungligen klassificerades bakre uveala melanom efter Callender (Callender 1931), men numera används en modifierad och förenklad variant (McLean et al 1983). Callenders klassifikation är emellertid påtagligt subjektiv och har visat sig vara föga reproducerbar bland olika patologer (Gamel & McLean 1977).

Tabell 3. Tumör-relaterad mortalitet vid bakre uvealt melanom

	Mortalitet*	**Land**	**Referens**
Spolcell A+B	27%	USA	Albert & Dryja 1989
Icke-spolcell	65%		
Samtliga	53%	Danmark	Jensen 1966
Spolcell A	0%		
Spolcell B	32%		
Blandad typ	62%		
Epiteloid typ	81%		
Samtliga	54%	Finland	Raivio 1977
Samtliga	50%	Sverige	Abrahamsson 1983
Samtliga	46%	Sverige	Seregard & Kock 1995
*Olika uppföljningstid			

Trots ett mycket stort antal arbeten som studerat mortaliteten vid uveala melanom är det endast ett försvinnande fåtal som inkluderar femårsmortalitet (Markowitz et al 1992). En samlad analys av dessa studier medförde att endast åtta arbeten med totalt 3849 patienter kunde användas för en meta-analys. Härvidlag fastställdes att tumörstorleken hade en avgörande betydelse ur prognostisk synpunkt (Diener-West et al 1992). Nyligen har prognosen för 340 konsekutiva svenska patienter som enukleerats för bakre uvealt melanom vid ett centrum utan att ha genomgått annan behandling analyserats. Flertalet patienter behandlades under en tid när i stort sett samtliga svenska patienter med bakre uveala melanom genomgick enukleation och då dessutom inget bortfall belastade studien finns det skäl att anta att selektionen varit ringa.

Tabell 4. Kumulativ överlevnad (baserad på tumör-relaterad mortalitet) efter enukleation utförd pga bakre uvealt melanom. Individer vilka erhållit ytterligare behandling har exkluderats. Efter Seregard & Kock 1995.

Individer (n = 340) indelade i kvartiler efter största tumördiameter				
	2-9mm	**9-12mm**	**12-14mm**	**14-25mm**
Femårsöverlevnad	82%	82%	66%	50%
Tioårsöverlevnad	71%	72%	39%	36%

Individer (n = 340) indelade i kvartiler efter största tumörtjocklek				
	1-4mm	**4-6mm**	**6-8mm**	**8-20mm**
Femårsöverlevnad	76%	79%	71%	57%
Tioårsöverlevnad	66%	63%	54%	37%

Individer (n = 340) indelade i kvartiler efter tumörens celltyp				
	Spolcellstyp	**Blandad typ**	**Epiteloid typ**	**Nekrotisk typ**
Femårsöverlevnad	82%	62%	61%	39%
Tioårsöverlevnad	71%	41%	42%	28%

Individer (n = 340) indelade efter tumörens lokalisation			
	Bakre chorioidea	**Främre chorioidea**	**Corpus ciliare**
Femårsöverlevnad	79%	63%	48%
Tioårsöverlevnad	64%	44%	43%

Individer (n = 340) indelade efter tumörens invasionsgrad			
	Minimal	**>1/3 av sklera**	**Extraskleral växt**
Femårsöverlevnad	77%	67%	54%
Tioårsöverlevnad	60%	54%	44%

Även små tumörer förefaller anmärkningsvärt ofta kunna medföra metastatisk spridning och död i tumörsjukdomen. Bland de som hade bakre uveala melanom med en höjd upp till 4 mm var 34 % döda av tumörrelaterade orsaker efter 10 år. På motsvarande sätt var 29% av patienterna med tumörer med en diameter upp till 9 mm döda i metastaserande sjukdom efter 10 år.

Vid univariata analyser kan inte samspelet mellan olika prognostiska faktorer belysas tillfredsställande. En mindre serie studier har emellertid använt multivariatanalys för att fastställa det oberoende värdet av olika variabler och största tumördiameter samt tumörens celltyp återfinns i samtliga analyser bland de statistiskt signifikanta prognostiska faktorerna (Seddon et al 1983; Gamel et al 1992; Pe'er et al 1994). Däremot antyder nyare rön att corpus ciliare melanom möjligen kan ha en sämre prognos helt enkelt därför att dessa tumörer är förhållandevis stora och relativt ofta innehåller epiteloidceller (McLean et al 1995).

Vid den nyligen publicerade svenska studien (Seregard & Kock 1995) konstaterades att stora tumörer, melanom lokaliserade framför ekvatorn samt epiteloidcelliga och nekrotiska tumörer medförde en sämre prognos för patienten än övriga bakre uveala melanom (tabell 4). Den relativa risken vid en förändring av en enskild prognostisk faktor är dock förhållandevis måttlig (1,2 till 1,4) och arbete pågår med att identifiera prognostiska indikatorer som tydligare definierar en högriskgrupp av individer med bakre uvealt melanom.

Tabell 4. Faktorer av prognostiskt värde vid multivariat regression enligt Cox för 340 individer som genomgått enukleation pga bakre uvealt melanom. Efter Seregard & Kock 1995.

	P-värde	**Relativ risk**	**Konfidensintervall (95%)**
Tumördiameter	<0,00001	1,41	1,21 till 1,66
Celltyp	<0,001	1,25	1,10 till 1,41
Tumörlokalisation	<0,01	1,40	1,09 till 1,81
Invasionsgrad	0,047	1,26	1,00 till 1,58

Bland övriga potentiella prognostiska indikatorer märks olika typer av cytomorfometriska mätningar som variationen mellan tumörcellernas nukleolareor och förenklade metoder vilka bygger på ett medelvärde av nukleoldiametern hos tio tumörceller (Huntingdon et al 1989; McCurdy et al 1991). Antalet tumörceller i proliferationsfas är korrelerat till prognosen (Seregard et al 1996) och nyligen har också visats att olika kärlmönster kan innehålla prognostisk information (Folberg et al 1992; Folberg et al 1993; Pe'er et al 1994). Slutligen talar en del flödescytometriska studier av ploidigrad och andel celler i sk S-fas för att dessa parametrar kan ha prognostiskt värde (Hodge et al 1995; Karlsson et al 1995), medan andra studier inte kunnat styrka detta (Coleman et al 1995).

Behandling och prognos

Huruvida behandlingen påverkar överlevnaden i bakre uvealt melanom är omstritt, men det har tidigare hävdats att enukleation i sig kan öka risken för tumörspridning (Zimmerman et al 1978; Zimmerman & McLean 1979; Zimmerman 1980). Det har också nyligen visats att cirka 30% av till synes framgångsrikt behandlade melanom där ögat senare sekundärenukleerats pga komplikationer innehåller prolifererande tumörceller (Seregard et al 19976a). Någon enstaka matchad, men retrospektiv studie antyder att överlevnaden inte försämras om man avvaktar med behandling och enbart kliniskt obseverar små bakre uveala melanom (Augsburger & Vrabec 1993). Försök att retrospektivt analysera överlevnaden efter enukleation respektive applikatorbehandling har också utförts (Augsburger et al 1986; Adams et al 1988). Likaså har överlevnaden efter protonbehandling jämfört med enukleation studerats retrospektivt (Seddon et al 1985) och en smärre prospektiv studie med förhållandevis kort uppföljningstid har jämfört

mortaliteten efter heliumjonbehandling med applikatorbehandling (Char et al 1993). Ingen av dessa studier har dock kunnat påvisa att prognosen påverkats av behandlingen. Eftersom i stort sett samtliga jämförande studier varit retrospektiva initierades en större prospektiv, randomiserad multicenterstudie 1985 i USA. Studien har till uppgift att kartlägga betydelsen av olika behandlingar (främst applikatorbehandling jämfört med enukleation) för mortaliteten vid bakre uveala melanom. Ännu föreligger emellertid inga resutat (Straatsma et al 1988; Collaborative Ocular Melanoma Study Group 1993).

Sammanfattning

Maligna melanom i bakre uvea omfattar melanocytderiverade tumörer med metastatisk potential utgångna från chorioidea eller corpus ciliare. Denna tumörform är den utan jämförelse vanligaste primära intraokulära maligniteten. Bakre uvea är tillika den vanligaste lokalisationen för extrakutana melanom. Uppskattningsvis uppträder cirka 70-80 nya fall av denna tumörform årligen i Sverige och i motsats till vad som gäller för till exempel hudmelanom förefaller incidenssiffrorna stabila över en längre tidsperiod.

Mycket är okänt om etiologin rörande bakre uveala melanom, men de är avsevärt mer sällsynta hos svarta individer jämfört med vita. Det är inte klarlagt om solbestrålningen spelar en roll för uppkomsten av bakre uvealt melanom. Vissa tillstånd som okulär melanocytos och neurofibromatos synes däremot vara associerade med en ökad risk att utveckla melanom i chorioidea eller corpus ciliare. Därtill kan uveala naevi i en del fall utvecklas till maligna melanom; detta torde dock vara sällsynt då cirka 5% av befolkningen sannolikt uppvisar ett eller flera chorioidala naevi vid en noggrann ögonundersökning. Eftersom bakre uveala melanom är tämligen ovanliga torde återkommande ögonkontroller endast kunna rekommenderas för begränsade högriskgrupper, som till exempel för individer som uppvisar okulär eller okulodermal melanocytos.

De symtom som får patienten att söka ögonläkare är ofta ospecifika, men kan ibland motsvaras av en tilltagande synfältsförlust vilken uppfattas som en tilltagande skugga för ögat. Synfältsförlusten kan debutera akut om den betingas av en associerad näthinneavlossning. En del melanom är dock symtomfattiga och upptäcks först vid en rutinundersökning av ögats bakre segment. Tumörerna är oftast grå eller gråbruna med en påtaglig protrusion över retinalytan. Om tumörerna brutit igenom Bruchs membran erhålls ett karaktäristiskt svampformat eller kragknappsliknande utseende. Diagnosen kan styrkas ytterligare med ultraljudsundersökning och fluoresceinangiografi. Därtill kan undersökning med magnetkamera i enstaka fall tillföra ytterligare information. Invasiva åtgärder, främst finnålspunktion behöver ytterst sällan tillgripas.

Länge kunde endast bakre uveala melanom åtgärdas genom enukleation av ögonbulben. Sedermera har dock olika synbevarande metoder införts för små, medelstora samt enstaka större tumörer. I Sverige används företrädesvis episkleralt anbringade, betastrålande rutenium-106 applikatorer. Vid några internationella centra erbjuds alternativa metoder som protonstrålning och bestrålning med heliumjoner. Därtill förekommer lokal resektion av bakre uveala melanom som huvudmetod vid några få centra. Jämförande studier mellan de olika metodernas effekt på primärtumören saknas i stor utsträckning. Såväl svenska som internationella erfarenheter talar dock för att cirka 15% av ögon som erhållit behandling med ruteniumapplikator måste enukleeras inom en femårsperiod, främst pga fortsatt tumörtillväxt eller lokala komplikationer. Risken för sekundär enukleation ökar framförallt med tilltagande tumörtjocklek.

Bakre uveala melanom har en benägenhet att i första hand metastasera till levern. Generalisering av sjukdomen sker vanligen inom de första fem åren efter diagnos, men i enstaka fall har levermetastaser uppträtt mer än 40 år efter att primärtumören påvisats. När levermetaser blir kliniskt manifesta är överlevnaden i allmänhet begränsad till några få månader. Oftast erhåller patienterna någon typ av cytostatikaterapi, eventuellt i kombination med interferon. Därtill har föreslagits att leverresektion eller till och med levertransplantation bör övervägas vid metastasering som är begränad till levern. De dåliga behandlingsreultaten vid spridd sjukdom har hitintills inte motiverat en generell uppföljning av patientgruppen med avseende på spridd sjukdom.

I ett svenskt material var den tumörspecifika mortaliteten 30% efter fem år och 44% efter tio år. Ett flertal faktorer anses påverka prognosen, däribland tumördiametern, tumörhöjden, celltypen, samt tumörlokalisationen. Epiteloidcelliga tumörer och melanom belägna i corpus ciliare har en sämre

prognos än tumörer belägna i ögats bakre pol och melanom sammansatta av spolformade celler. Därtill kan prognostisk information möjligen erhållas från proliferationsmarkörer och cytomorfometriska studier samt från histologisk kartläggning av tumörcellernas kärlmönster. Det har hitintills inte kunnat visas att valet av terapeutisk åtgärd, vanligen enukleation eller någon form av ögonbevarande behandling, påverkar prognosen. En omfattande prospektiv, randomiserad studie för att bättre klarlägga detta initierades på mitten av 1980-talet, men några resultat föreligger ännu ej.

Bilder

Bild 1 Fundusfotografi med chorioidalt malignt melanom.

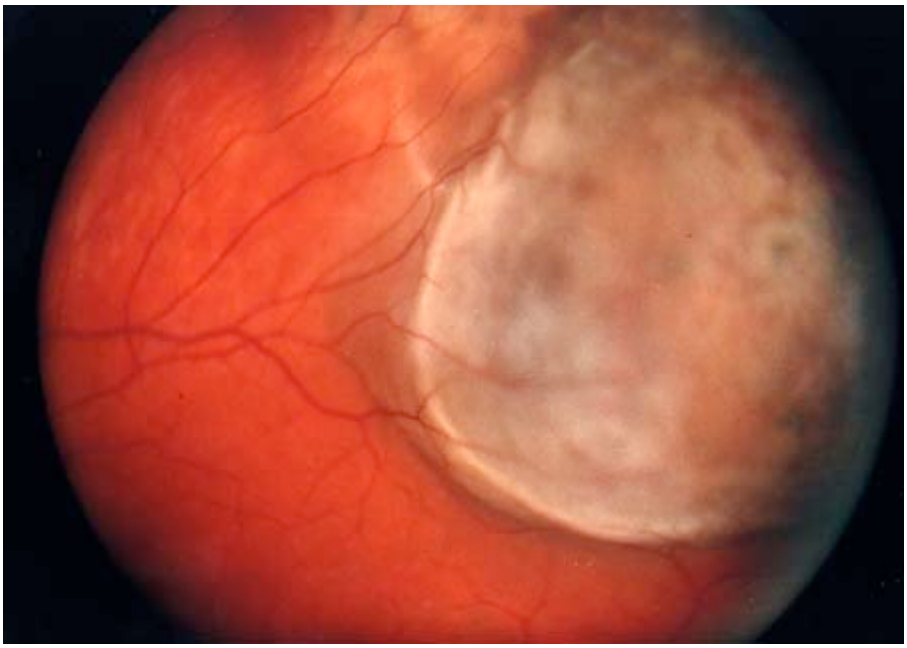

Bild 2 Ögonpreparat i mörkfältsbelysning. Den svarta skuggan visar ett malignt melanom med karaktäristisk svampform.

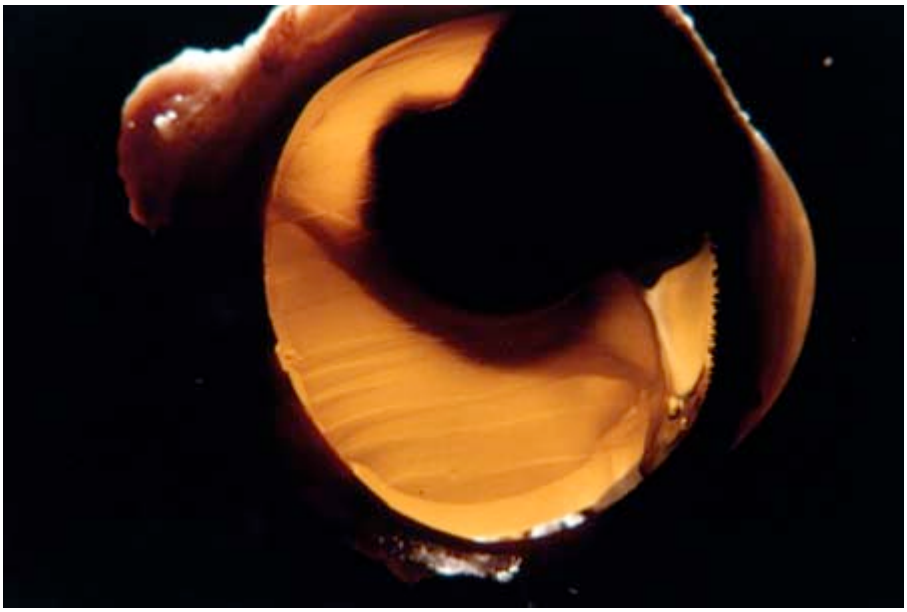

Bild 3 Ultraljudsbild (B-scan) med chorioidalt malignt melanom. Observera det typiska svampformade utseendet och den associerade näthinneavlossningen på ömse sidor om tumören (pilar).

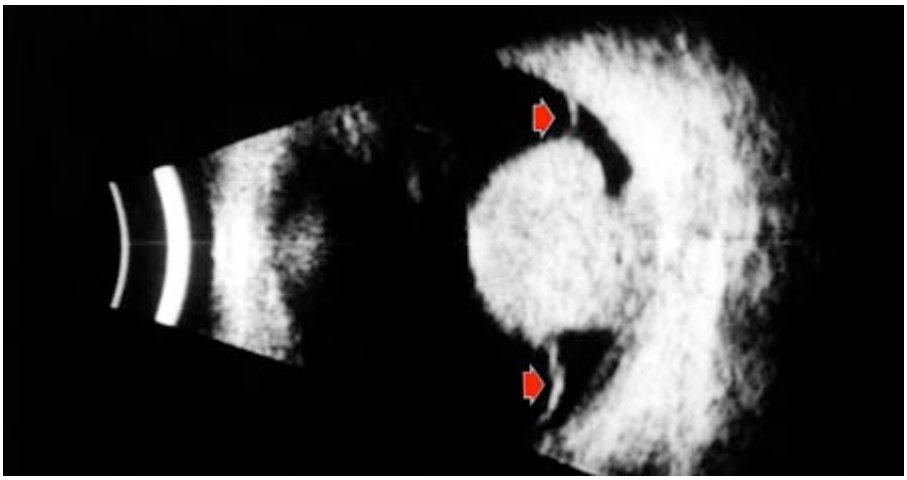

Bild 4 Avbildning av ögonbulben med magnetkamera. Bilden påvisar ett litet malignt melanom strax bakom ögats ekvatorsplan (pil). Vid T1-viktade bilder är uveala melanom karaktäristiskt hyperintensa.

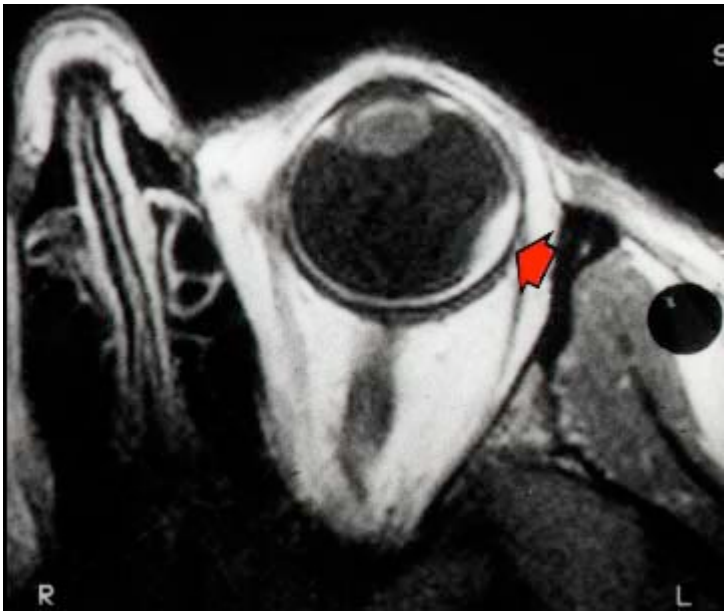

Bild 5a Litet naevus i chorioidea (pil) upptäckt vid rutinundersökning.

Bild 5b Vid kontroll 6 år senare hade förändringen ökat i storlek.

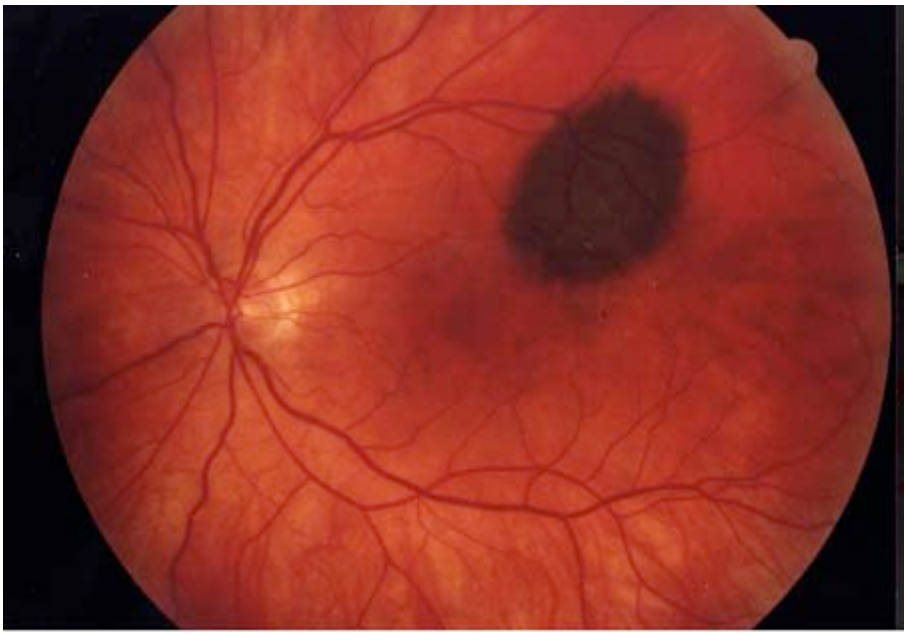

Bild 5c Den foveanära delen behandlades med intensiva effekter med argonlaser.

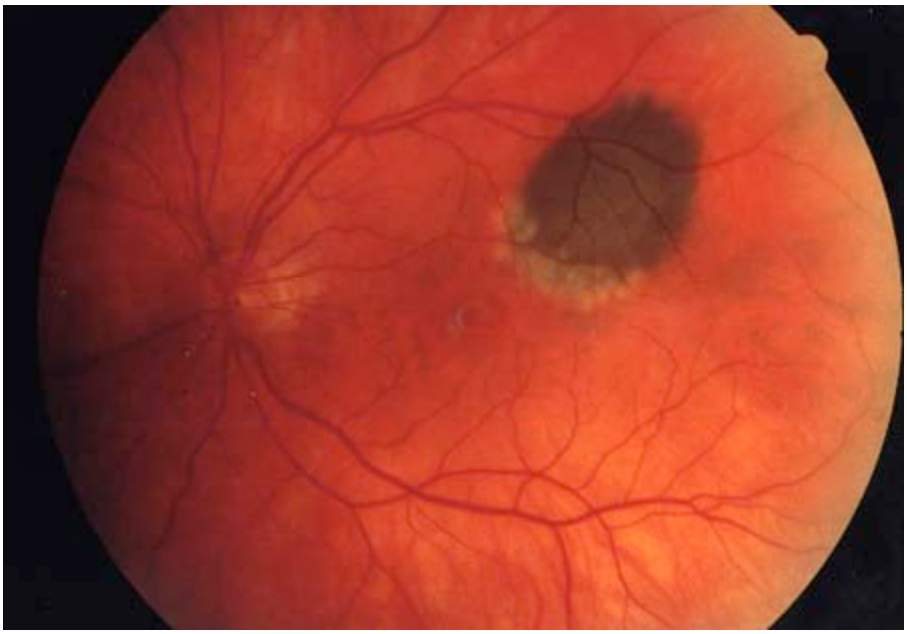

Bild 5d Den foveanära delen kvarstod oförändrad, men förändringen tillväxte i den perifera delen varför tumören i sin helhet fotokoagulerades två år senare. De täta och kraftiga effekterna orsakade en smärre blödning från ett angränsande retinalkärl. På bilden breder blödningen ut sig retrohyaloidalt, men efter resorption är synskärpan alltjämt 1,0.

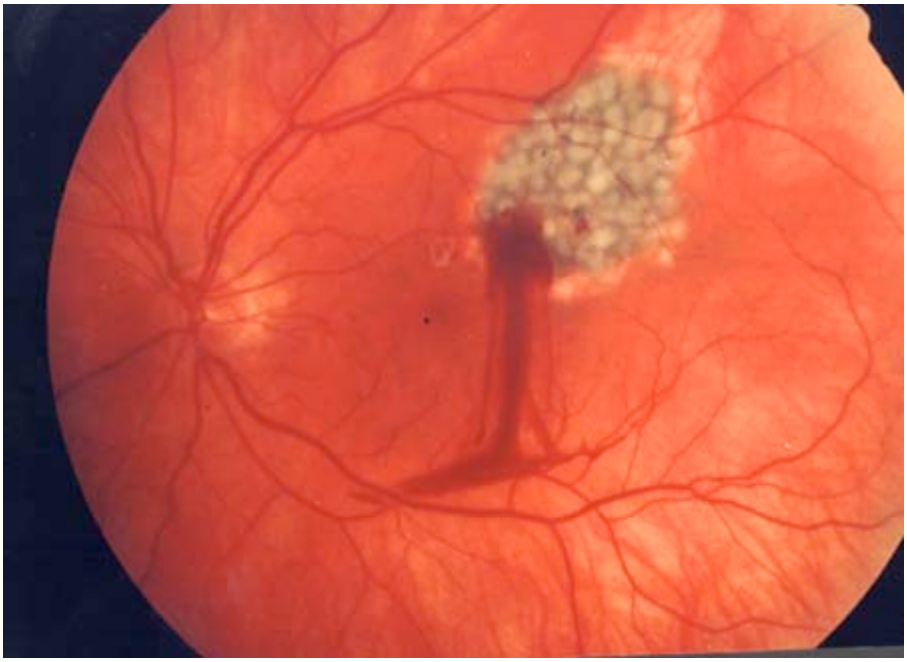

Bild 6 Ruteniumapplikatorer för behandling av bakre uveala melanom. Den högra applikatorn har en ursparning för att kunna placeras runt synnervsuträdet.

Bild 7 Dosfördelningen vid en episkleralt anbringad ruteniumapplikator. Observera att isodoskurvorna antyder att endast 10% av den sklerala dosen återstår 7 mm från strålkällan.

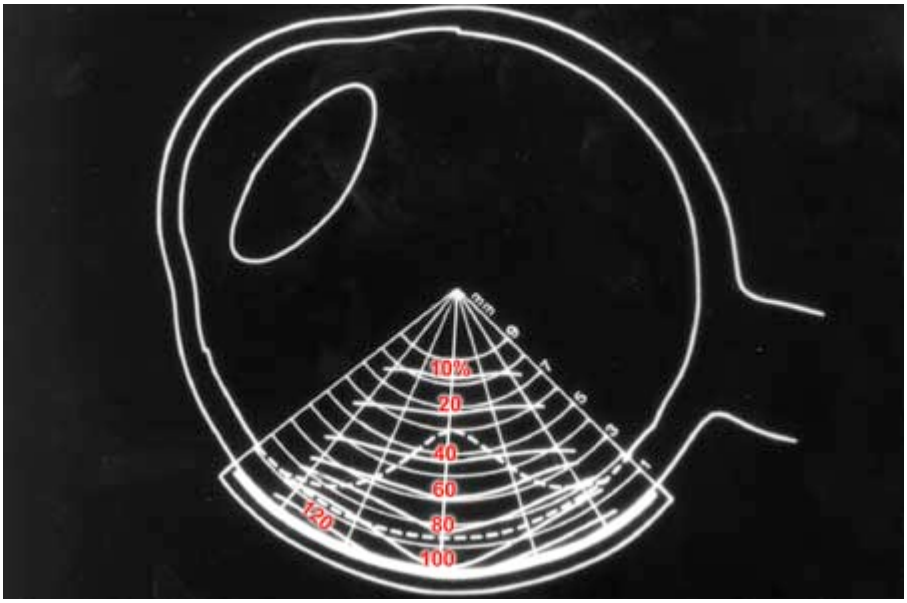

Bild 8a Foveanära chorioidalt malignt melanom före behandling.

Bild 8b Samma tumör som i figur 8a två år efter behandling med ruteniumapplikator. De omfattande chorioretinala atrofierna omgärdar tumören som minskat i tjocklek och utbredning.

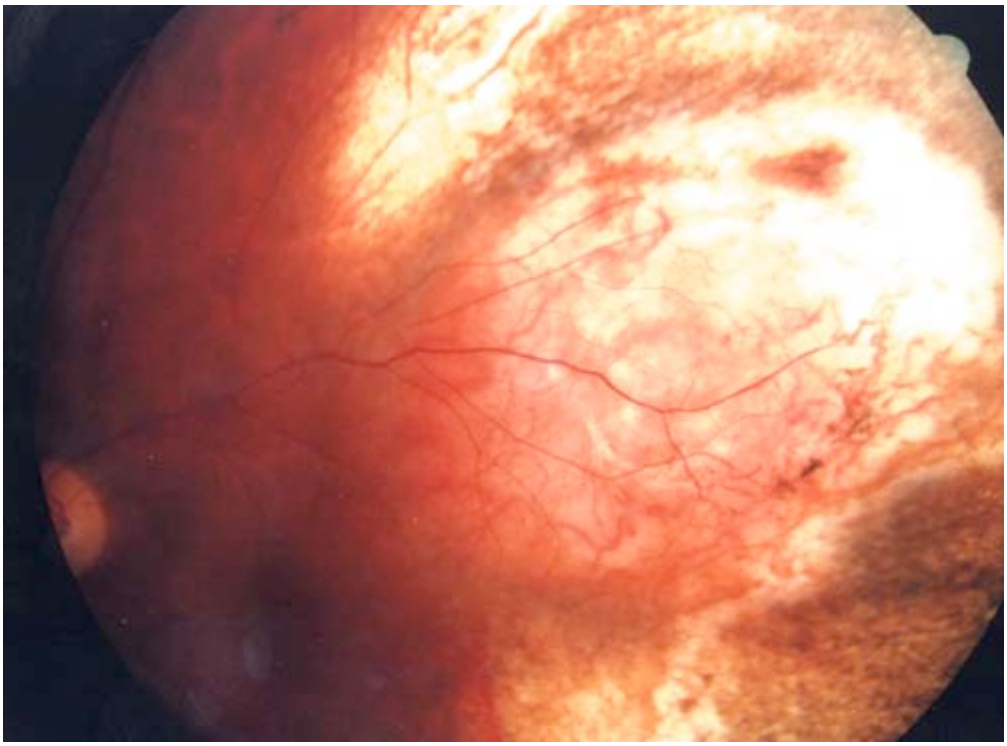

Referenser

Abrahamsson M (1983): Malignant melanoma of the choroid and the ciliary body 1956-1975 in Halland and Gothenburg. Incidence, histopathology and prognosis. Acta Ophthalmol (Copenh) 61:600-610.

Adams K S, Abramson D H, Ellsworth R M, Haik B G, Bedford M, Packer S, Seddon J, Albert D M & Polivogianis L (1988): Cobalt plaque versus enucleation for uveal melanoma: comparison of survival rates. Br J Ophthalmol 72.494-497.

Albert D M & Dryja T P (1989): in: Robbins Pathology Basis of Disease (eds.Cotran, Kumar, Robbins) 4th ed, pp 1456-57. WB Saunders Co, Philadelphia 1989.

Albert D M, Niffenegger A S & Wilson J K (1992): Treatment of metastatic uveal melanoma: review and recommendations. Surv Ophthalmol 36:429-438.

Augsburger J J, Gamel J E, Sardi V F, Greenberg R A, Shields J A & Brady L W (1986): Enucleation vs cobalt plaque radiotherapy for malignant melanomas of the choroid and ciliary body. Arch Ophthalmol 104:655-661.

Augsburger J J, Peyster R G, Markoe A M, Guillet E G, Shields J A, Haskin M E (1987): Computed tomography of posterior uveal melanomas. Arch Ophthalmol 105:1512-1516.

Augsburger J J, Schroder R P, Territo C, Gamel J W & Shields J A (1989): Clinical parameters predictive of enlargement of melanocytic choroidal lesions. Br J Ophthalmol 93:911-917.

Augsburger J J & Vrabec T R (1993): Impact of delayed treatment in growing posterior uveal melanomas. Arch Ophthalmol 111:1382-1386.

Bacin F, Kemeny J L, D'Hermies F, Rozan R, Decroix P, Dalens H & Califa C (1993): Mélanome malin de la choroide associé á une neurofibromatose. J Fr Ophtalmol 16:184-190.

Barr C C, Sipperly J O & Nicholson D H (1978): Small melanomas of the choroid. Arch Ophthalmol 96:1580-1582.

Barr C C, Zimmerman L E, Curtin V T & Font R L (1982): Bilateral diffuse melanocytic uveal tumors associated with systemic malignant neoplasms. A recently recognized syndrome. Arch Ophthalmol 100:249-255.

Bercher L, Zografos L, Egger E, Chamot L, Uffer S, Gailloud C & Ducrey N (1992): Le traitement des mélanomes exteriorisés de la choroide par faisceau de protons accelerés. Klin Monatsbl Augenheilkd 200:440-443.

Birdsell J M, Gunther B K, Boyd T A, Grace M & Jerry L M (1980): Ocular melanoma: a population-based study. Can J Ophthalmol 15:9-12.

Bloom P A, Ferris J D, Laidlaw D A & Goddard P R (1992): Magnetic resonance imaging. Diverse appearances of uveal malignant melanomas. Arch Ophthalmol 110:1105-1111.

Bomanji J, Hungerford J L, Granowska M & Britton K E (1987):. Radioimmunoscintigraphy of ocular melanoma with 90m-Tc labelled cutaneous melanoma antibody fragments. Br J Ophthalmol 71:651-658.

Bond J B, Haik B G, Mihara F & Gupta K L (1991): Magnetic resonance imaging of choroidal melanoma with and without gadolinium contrast enhancement. Ophthalmology 98:459-466.

Broadway D, Lang S, Harper J, Madanat F, Pritchard J, Tarawneh M & Taylor D (1991): Congenital malignant melanoma of the eye. Cancer 67:2642-2652.

Butler P, Char D H, Zarbin M & Kroll S (1994): Natural history of indeterminate pigmented choroidal tumors. Ophthalmology 101:710-716.

Byrne S F & Green R L (1992): Ultrasound of the Eye and Orbit, pp 134-173. CV Mosby, St Louis.

Canning C R & Hungerford J (1988): Familial uveal melanoma. Br J Ophthalmol 72:241-243.

Chambers R B, Davidorf F H, McAdoo J F & Chakeres D W (1987): Magnetic resonance imaging of uveal melanomas. Arch Ophthalmol 105:917-921.

Chang M, Zimmerman L E & McLean I W (1984): The persisting pseudomelanoma problem. Arch Ophthalmol 102:726-727.

Char D H (1978): Metastatic choroidal melanoma. Am J Ophthalmol. 86:76-80.

Char D H (1991): Treatment of choroidal metastases. Arch Ophthalmol 109:333.

Char D H, Kroll S M, Miller T, Castro J, Quivey J (1996): Irradiated uveal melanomas: Cytopathologic correlation with prognosis. Am J Ophthalmol 122:509-513.

Char D H & Miller T (1995): Accuracy of presumed uveal melanoma diagnosis before alternative therapy. Br J Ophthalmol 79:692-696.

Char D H & Phillips T L (1985): Pre-enucleation irradiation of uveal melanoma. Br J Ophthalmol 69:177-179.

Char D H, Phillips T L, Andejeski Y, Crawford J B & Kroll S (1988): Failure of preenucleation radiation to decrease uveal melanoma mortality. Am J Ophthalmol 106:21-26.

Char D H, Quivey J M, Castro J R, Kroll S & Phillips T (1993): Helium ions versus iodine 125 brachytherapy in the management of uveal melanoma. A prospective, randomized, dynamically balanced trial. Ophthalmology 100:1547-1554.

Coleman K, Baak J P A, van Diest P J, Curran B, Mullaney J, Fenton M, Leader M (1995): DNA ploidy status in 84 ocular melanomas: a study of DNA quantitation by flow cytometric and automatic and interactive static image analysis. Hum Pathol 26:99-105.

Collaborative Ocular Melanoma Study Group (1993): Design and methods of a clinical trial for a rare condition: C O M S Report No. 3. Control Clin Trials 14:362-391.

Curtis V T & Cavender J C (1974): The natural course of selected malignant melanomas of the choroid and ciliary body. Mod Probl Ophthalmol 12:523-527.

Cutler S J & Young J L Jr (1975): Third National Cancer Survey. Incidence Data (N C I Monograph 41). Washington D C , Goverment Print Office.

Damato B E, Paul J & Foulds W S (1993): Predictive factors of visual outcome after local resection of choroidal melanoma :see comments:. Br J Ophthalmol 77:616-623.

Davidorf F H, Chambers R B & Gresak P (1992): False-positive magnetic resonance imaging of a metastatic carcinoma simulating a malignant melanoma. Ann Ophthalmol 24:391-394.

De Potter P, Shields J A & Shields C L (1995): MRI of the Eye and Orbit, pp 55-92. J B Lippincott, Philadelphia.

Diener-West M, Hawkins B S, Markowitz J A & Schachat A P (1992): A review of mortality from choroidal melanoma. II. A meta-analysis of 5-year mortality rates following enucleation, 1966 through 1988. Arch Ophthalmol 110:245-250.

Donoso L A, Berd D, Augsburger J J, Mastrangelo M J & Shields J A (1985): Metastatic uveal melanoma. Pretherapy serum liver enzyme and liver scan abnormalities. Arch Ophthalmol 103:796-798.

Dutton J J, Anderson R L, Schelper R L, Purcell J J & Tse D T (1984): Orbital malignant melanoma and oculodermal melanocytosis: report of two cases and review of the literature. Ophthalmology 91:497-507.

Egan K M, Seddon J, Glynn R J, Gragoudas E S & Albert D M (1988): Epidemiological aspects of uveal melanoma. Surv Ophthalmol 32:239-251.

Ferry A P (1964): Lesions mistaken for malignant melanoma of the posterior uvea. Arch Ophthalmol 72:463-469.

Finger P T (1992): Microwave plaque thermoradiotherapy for choroidal melanoma. Br J Ophthalmol 76:358-364.

Finger P T, Moshfeghi D M & Ho T K (1991): Palladium 103 ophthalmic plaque radiotherapy. Arch Ophthalmol 109:1610-1613.

Finger P T, Packer S, Svitra P P, Paglione R W, Anderson L L, Kim J H, Jakobiec F A (1985): Thermoradiotherapy for intraocular tumors. Arch Ophthalmol 103:1574-1578.

Flindall R J & Gass J D M (1971): A histopathologic fluorescein angiographic correlative study of malignant melanomas of the choroid. Can J Ophthalmol 6:258-267.

Folberg R (1983): The familial occurrence of cutaneous melanoma, intraocular melanoma, and the dysplastic nevus syndrome. (letter). Am J Ophthalmol 96:815-816.

Folberg R, Pe'er J, Gruman L M, Woolson R F, Jeng G, Montague P R, Moninger T O, Yi H & Moore K C (1992): The morphologic characteristics of tumor blood vessels as a marker of tumor progression in primary human uveal melanoma: a matched case-control study. Hum Pathol 23:1298-1305.

Folberg R, Rummelt V, Parys-Van Ginderdeuren R, Hwang T, Woolson R F,

Pe'er J & Gruman L M (1993): The prognostic value of tumor blood vessel morphology in primary uveal melanoma. Ophthalmology 100:1389-1398.

Foss A J E, Alexander R A, Guille M J, Hungerford J L, McCartney A C E & Lightman S (1995). Estrogen and progesterone receptor analysis in ocular melanomas. Ophthalmology 102: 431-436.

Foulds W S (1974): Local excision of choroidal melanomas. Trans Ophthalmol Soc UK 93:343-346.

Fournier G A, Albert D M, Arrigg C A, Cohen A M, Lamping K A & Seddon J M (1984): Resection of solitary metastsis. Approach to palliative treatment of hepatic involvement with choroidal melanoma. Arch Ophthalmol 102:80-82.

Gamel J W, McCurdy J B & McLean I W (1992): A comparison of prognostic covariates for uveal melanoma. Invest Ophthalmol Vis Sci 33:1919-1922.

Gamel J W & McLean I W (1977): Quantitative analysis of the Callender classification of uveal melanoma cells. Arch Ophthalmol 95:686-691.

Gass J D (1980): Observation of suspected choroidal and ciliary body melanomas for evidence of growth prior to enucleation. Ophthalmology 87:523-528.

Gíslason I, Magnússon B & Tulinius H (1985): Malignant melanoma of the uvea in Iceland 1955-1979. Acta Ophthalmol (Copenh) 63:389-394.

Glasgow B J, Brown H H, Zargoza A M & Foos R Y (1988): Quantitation of tumor seeding from fine needle aspiration of ocular melanomas. Am J Ophthalmol 105:538-546.

Gonder J R, Ezell P C, Shields J A & Augsburger J J (1982a): Ocular melanocytosis. A study to determine the prevalence rate of ocular melanocytosis. Ophthalmology 89:950-952.

Gonder J R, Shields J A, Albert D M, Augsburger J J & Lavin P T (1982b): Uveal malignant melanoma associated with ocular and oculodermal melanocytosis. Ophthalmology 89:953-960.

Gragoudas E S, Egan K M, Seddon J M, Glynn R J, Walsh S M, Finn S M, Munzenrider J E & Spar M D (1991): Survival of patients with metastases from uveal melanoma. Ophthalmology 98:383-389.

Gragoudas E S, Seddon J M, Egan K, Glynn R, Munzenrider J, Austin-Seymour M, Goitein M, Verhey L, Urie M & Koehler A (1987): Long-term results of proton beam irradiated uveal melanomas. Ophthalmology 94:349-353.

Graham B J & Duane T H (1980): Ocular melanoma task force. Am J Ophthalmol 90:728-733.

Grönwall H & Mark J (1963): Malignant melanoma of the eye and its accessory organs. An analysis of a Swedish hospital material. Acta Ophthalmol (Copenh) 41:659-670.

Hakulinen T, Teppo L & Saxen E (1978): Cancer of the eye, a review of trends and differentials. World Healt Stat Q 31:143-156.

Heikkonen J, Summanen P, Immonen I, Tommila P, Toivola H, Forss M & Tarkkanen A (1992):

Radiotherapy of malignant melanoma of the uvea with I-125 seeds. Acta Ophthalmol (Copenh) 70:780-785.

Hermanek P & Sobin L H (1992): TNM-Classification of Malignant Tumours, 4th ed, 2nd rev, pp 174-177. Berlin-Heidelberg-New York, Springer-Verlag.

Hodges W H, Duclos A J, Rocha G, Antecka E, Baines M G, Corriveau C, Brownsein S & Deschenes J (1995): DNA index and S phase fraction in uveal malignant melanomas. Br J Ophthalmol 79: 521-526.

Huntingdon A, Haugan P, Gamel J & McLean I (1989): A simple cytologic method for predicting the malignant potential of intraocular melanoma. Path Res Pract 185:631-634.

Jensen O A (1963): Malignant melanoma of the uvea in Denmark 1943-1952. a clinical, histopathological and prognostic study. Acta Ophthalmol (Copenh) suppl 75 (thesis).

Johnson M W, Skuta G L, Kincaid M C, Nelson C C & Wolter J R (1989): Malignant melanoma of the iris in xeroderma pigmentosum. Arch Ophthalmol 1989;107:402-407.

Journee de Korver JG, Oosterhuis JA, de Wolff-Rouendaal D & Kemme H (1997): Histopathological findings in human choroidal melanomas after transpupillary thermotherapy. Br J Ophthalmol 81:234-239.

Kath R, Hayungs J, Bornfeld N, Sauerwein W, Höffken K & Seeber S (1993): Prognosis and treatment of disseminated uveal melanoma. Cancer 72:2219-2223.

Karcioglu Z A, Gordon R A & Karcioglu G L (1985): Tumor seeding in ocular fine needle aspiration biopsy. Ophthalmology 92:1763-1767.

Karlsson M, Boeryd B, Carstensen J, Kågedal B & Wingren S (1995): DNA ploidy and S-phase fraction as prognostic factors in patients with uveal melanomas. Br J Cancer 71: 177-181.

Kincaid M C (1986): Discussion 665, of: Rodriguez-Sains R S. Ocular findings in patients with dysplastic nevus syndrome. Ophthalmology 93:661-665.

Kraemer K H, Greene M H, Tarone R, Elder D E, Clark Jr W H & Guerry D I (1983): Dysplastic naevi and cutaneous melanoma risk. (letter). Lancet ii:1076-1077.

Kleineidam M, Guthoff R & Bentzen S M (1993): Rates of local control, metastasis, and overall survival in patients with posterior uveal melanomas treated with ruthenium-106 plaques. Radiother Oncol 28:148-156.

Kreissig I, Rose D & Jost B (1993): Long-term follow-up of iodine-125 brachytherapy for choroidal melanomas. Part I: Anatomical results and life expectancy. Eur J Ophthalmol 3:121-126.

Lieb W E, Shields J A, Cohen S M, Merton D A, Michell D G, Shields C L & Goldberg B B (1990): Color doppler imaging in the management of intraocular tumors. Ophthalmology 97:1660-1664.

Lommatzsch P K (1986): Results after beta-irradiation (106Ru/106Rh) of choroidal melanomas: 20 years' experience. Br J Ophthalmol 70:844-851.

Lorigan J G, Wallace S & Mavligit G M: (1991): The prevalence and location of metastases from ocular melanoma: imaging study in 110 patients. Am J Roentgenol 157:1279-1281.

Luyten G P M, Mooy C M, Eijkenboom W M H, Stijnen T, Hellemons L P, Luider T M & de Jong P T V M (1995): No demonstrated effect of pre-enucleation radiotherapy on survival of patients with uveal melanoma. Am J Ophthalmol 119: 786-791.

Mafee M F, Peyman G A, Peace J H, Cohen S B & Mitchell M W (1987): Magnetic resonance imaging in the evaluation and differentiation of uveal melanoma. Ophthalmology 94:341-348.

Manschot W A & van Peperzeel H A (1980): Choroidal melanoma. Enucleation or observation? A new approach. Arch Ophthalmol 98:71-77.

Markowitz J A, Hawkins B S, Diener-West M & Schachat A P (1992): A review of mortality from choroidal

melanoma. I. Quality of published reports, 1966 through 1988. Arch Ophthalmol 110:239-244.

McCarthy J M, Rootman J, Horsman D & White V A (1993): Conjunctival and uveal melanoma in the dysplastic nevus syndrome. Surv Ophthalmol 1993;37:377-386.

McCurdy J, Gamel J & McLean I (1991): A simple, efficient, and reproducible method for estimating the malignant potential of uveal melanoma from routine H & E slides. Pathol Res Pract 187:1025-1027.

McLean I W, Ainbinder D J, Gamel J W & McCurdy J B (1995): Choroidal-ciliary body melanoma. A multivariate survival analysis of tumor location. Ophthalmology 102: 1060-1064.

McLean I W, Foster W D, Zimmerman L E & Gamel J W (1983): Modifications of Callender's classification of uveal melanoma at the Armed Forces Institute of Pathology. Am J Ophthalmol 96:502-509.

Migdal C (1983): Effect on the method of enucleation on the prognosis of choroidal melanoma. Br J Ophthalmol 67:385-388.

Mork T (1961): Malignant neoplasms of the eye in Norway. Incidence, treatment and prognosis. Acta Ophthalmol (Copenh) 39:824-831.

Naumann G (1970): Pigmentierte Naevi der Aderhaut und des Ciliarkörpers (eine klinische und histopathologische Untersuchungsreihe). Adv Ophthalmol 23:187-272.

N I H Consensus Conference (1984): Precursors to malignant melanoma. J A M A 251:1864-1866.

Oosterhuis J A, Journée-de Korver H G, Kakebeeke-Kemme H M & Bleeker J C (1995): Transpupillary thermotherapy in choroidal melanomas. Arch Ophthalmol 113: 315-321.

Pach J M & Robertson D M (1986): Metastasis from untreated uveal melanomas. Arch Ophthalmol 104:1624-1625.

Packer S, Stoller S, Lesser M L, Mandel F S & Finger P T (1992): Long-term results of iodine 125 irradiation of uveal melanoma. Ophthalmology 99:767-773.

Pavlin C J, Harasiewicz K, Sherar M D & Foster F S (1991): Clinical use of ultrasound biomicroscopy. Ophthalmology 98:287-295.

Pavlin C J, McWhae J A, McGowan H D & Foster F S (1992): Ultrasound biomicroscopy of anterior segment tumors. Ophthalmology 99:1220-1228.

Pe'er J, Rummelt V, Mawn L, Hwang T, Woolson R F & Folberg R (1994): Mean of the ten largest nucleoli, microcirculation architecture, and prognosis of ciliochoroidal melanomas. Ophthalmology 101:1227-1235.

Peyman G A & Apple D J (1974): Local excision of a choroidal melanoma, full-thickness eye wall resection. Arch Ophthalmol 92:216-218.

Polivogianis L, Seddon J M, Glynn R J, Gragoudas E S & Albert D M (1988): Comparison of transillumination and histologic slide measurements of tumor diameter in uveal melanoma. Ophthalmology 95:1576-1582.

Prescher G, Bornfelt N, Hirche H, Horsthemke B, Jockel K H & Becher R (1996): Prognostic implications of monosomy 3 in uveal melanoma. Lancet 347:1222-1225.

Raivio I (1977): Uveal melanoma in Finland. An epidemiological, clinical, histological and prognostic study. Acta Ophthalmol (Copenh) suppl 133 (thesis).

Rodriguez-Sains R S (1986): Ocular findings in patients with dysplastic nevus syndrome. Ophthalmology 93:661-665.

Rodriguez-Sains R S (1991): Ocular findings in patients with dysplastic nevus syndrome. An update. Dermatol Clin 9:723-728

Scotto J, Fraumeni J F & Lee J A (1976): Melanomas of the eye and other noncutaneous sites:

epidemiological aspects. J Natl Cancer Inst 56:489-491.

Seddon J M, Albert D M, Lavin P T & Robinson N (1983): A prognostic factor study of disease-free interval and survival following enucleation for uveal melanoma. Arch Ophthalmol 101:1894-1899.

Seddon J M, Gragoudas E S, Albert D M, Hsieh C C, Polivogianis L & Friedenberg G R (1985): Comparison of survival rates for patients with uveal melanoma after treatment with proton beam irradiation or enucleation. Am J Ophthalmol 99:282-290.

Seddon J M, MacLaughlin D T, Albert D M & Gragoudas E S, Ference M (1982): Uveal melanomas presenting during pregnancy and the investigation of oestrogen receptors in melanomas. Br J Ophthalmol 66:695-704.

Seregard S, Axelsson U, Kock E, Lundell G, Naeser P & af Trampe E (1987): Maligna melanom i uvea - en översikt. Läkartidningen 84:2337-2338.

Seregard S, Daunius C, Kock E & Popovic V (1988): Two cases of primary bilateral malignant melanoma of the choroid. Br J Ophthalmol 72:244-245.

Seregard S & Kock E (1995): Prognostic indicators following enucleation for posterior uveal melanoma. A multivariate analysis of long-term survival with minimized loss to follow-up: Acta Ophthalmol Scand 73:340-344.

Seregard S, Kock E, Lax I, Lundell G & af Trampe E (1987): Strålbehandling av maligna melanom i chorioidea med rutenium-106-applikator ger goda resultat. Läkartidningen 84:2339-2340.

Seregard S, Ladenvall G & Kock E (1993): Multiple melanocytic tumours in a case of ocular melanocytosis. Acta Ophthalmol (Copenh) 71:562-565.

Seregard S, Lundell G, Lax I, af Trampe E & Kock E (1997a): Tumour cell proliferation after failed ruthenium plaque radiotherapy for posterior uveal melanoma. Acta Ophthalmol Scand 75:148-154.

Seregard S, Oskarsson M & Spångberg B (1996): PC-10 as a predictor of prognosis after antigen retrieval in posterior uveal melanoma. Invest Ophthalmol Vis Sci 37:1451-1458.

Seregard S, af Trampe E, Lax I, Kock E & Lundell G (1997b): Results following episcleral ruthenium plaque radiotherapy for posterior uveal melanoma. The Swedish experience. Acta Ophthalmol Scand 75:11-16.

Seregard S, af Trampe E, Månsson-Brahme E, Kock E, Bergenmar M & Ringborg U. Prevalence of primary acquired melanosis, and conjunctival and uveal nevi in the dysplastic nevus syndrome. A case-control study (1995): Ophthalmology 102:1524-1529.

Shammas H F & Blodi F C (1977): Prognostic factors in choroidal and ciliary body melanomas. Arch Ophthalmol 95:63-99.

Shields C L, Shields J A & De Potter P (1995): Patterns of indocyanine green videoangiography of choroidal tumours. Br J Ophthalmol 79: 237-245.

Shields C L, Shields J A, De Potter P & Kheterapl S (1996): Transpupillary thermotherapy in the mangement of choroidal melanoma. Ophthalmology 103:1642-1650.

Shields C L, Shields J A, Milite J, De Potter P, Sabbagh R & Menduke H (1991b): Uveal melanoma in teenagers and children. A report of 40 cases. Ophthalmology 98:1662-1666.

Shields J A (1978): Accuracy and limitations of the 32P test in the diagnosis of ocular tumors. An analysis of 500 cases. Ophthalmology 85:950-966.

Shields J A, Augsburger J J, Donoso L A, Bernardino Jr V B & Portenar M (1985): Hepatic metastasis and orbital recurrence of uveal melanoma after 42 years. Am J Ophthalmol 100:666-668.

Shields J A, Glazer L C, Mieler W F, Shields C L & Gottlieb M S (1990): Comparison of xenon arc and argon laser photocoagulation in the treatment of choroidal melanomas. Am J Ophthalmol 109:647-655.

Shields J A & McDonald P R (1973): Improvement in the diagnosis of posterior uveal melanomas. Trans Am Ophthalmol Soc 71:193-211.

Shields J A & Shields C L (1992): Intraocular Tumors. A Text and Atlas, pp 117-136. W B Saunders, Philadelphia.

Shields J A, Shields C L & Donoso L A (1991a): Management of posterior uveal melanoma. Surv Ophthalmol 36:161-195.

Shields J A, Shields C L & De Potter P (1993): Local resection of posterior uveal tumors. Int Ophthalmol Clin 33:137-142.

Shields J A, Shields C L, Ehya H, Eagle Jr R C & De Potter P (1993): Fine-needle aspiration biopsy of suspected intraocular tumors. The 1992 Urwick Lecture. Ophthalmology 100:1677-1684.

Shields J A & Zimmerman L E (1973): Lesions simulating malignant melanoma of the posterior uvea. Arch Ophthalmol 89:466-471.

Singh A D, Shields C L, De Potter P, Shields J A; Trock B, Cater J & Pastore D (1996): Familial uveal melanoma: clinical observations on 56 patients. Arch Ophthalmol 114:392-399.

Sisley K, Rennie I G, Parsons M A, Jacques R, Hammond D W, Bell S M, Potter A M & Rees R C (1997): Abnormalities of chromosomes 3 and 8 in posterior uveal melanoma correlate with prognosis. Genes Chromosom Cancer 19:22-28.

Specht C S & Smith T W (1988): Uveal malignant melanoma and von Recklinghausen's neurofibromatosis. Cancer 62:812-817.

Straatsma B R, Fine S L, Earle J D, Hawkins B S, Diener-West M & McLaughlin J A (1988): Enucleation versus plaque irradiation for choroidal melanoma. Ophthalmology 95:1000-1004.

Strickland D & Lee J A H (1981): Melanomas of eye: stability of rates. Am J Epidemiol 113:700-702.

Sunness J S (1988): The pregnant woman's eye. Surv Ophthalmol 32:219-238.

Summanen P, Immonen I, Heikkonen J, Tommila P, Laatikainen L & Tarkkanen A (1993): Survival of patients and metastatic and local recurrent tumor growth in malignant melanoma of the uvea after ruthenium plaque radiotherapy. Ophthalmic Surg 24:82-90.

Summanen P, Immonen I, Kivela T, Tommila P, Heikkonen J & Tarkkanen A (1996): Radiation related complications after ruthenium plaque radiotherapy of uveal melanoma. Br J Ophthalmol 80:732-739.

Swerdlow A J (1983): Epidemiology of eye cancer in adults in England and Wales 1962-1977. Am J Epidemiol 118:294-300.

Thomas J V, Green W R & Maumenee A E (1979): Small choroidal melanomas. A long-term follow-up study. Arch Ophthalmol 97:861-864.

Tobal K, Sherman L S, Foss A J & Lightman S L (1993): Detection of melanocytes from uveal melanoma in peripheral blood using the polymerase chain reaction. Invest Ophthalmol Vis Sci 34:2622-2625.

Tse D T, Dutton J J, Weingeist T A, Hermsen V M & Kersten R C (1984): Hematoporphyrin photoradiation therapy for intraocular and orbital malignant melanoma. Arch Ophthalmol 102:833-838.

Tucker M A, Shields J A, Hartge P, Augsburger J, Hoover R N & Fraumeni Jr J F (1985): Sunlight exposure as risk factor for intraocular malignant melanoma. N Engl J Med 313:789-792.

Vivian A J, Ellison D W & McGill J I (1993): Ocular melanomas in xeroderma pigmentosum. Br J Ophthalmol 77:597-598.

Wilms G, Marchal G, Van Fraeyenhoven L, Demaerel P, Van Hecke P, Baert A L & Dralands G (1991): Shortcomings and pitfalls of ocular MRI. Neuroradiology 33:320-325.

Wolff-Korman P G, Kormann B A, Hasenfratz G C & Spengel F A (1992): Duplex and color Doppler

ultrasound in the differential diagnosis of choroidal tumors. Acta Ophthalmol (Copenh) Suppl 204:66-70.

Yanoff M & Zimmerman L E (1967): Histogenesis of malignant melanoma of the uvea. III. The relationship of congenital ocular melanocytosis and neurofibromatosis to uveal melanomas. Arch Ophthalmol 77:331-336.

Zakov Z N, Smith T R & Albert D M (1978): False-positive 32P uptake tests. Arch Ophthalmol 96:2240-2243.

Zimmerman L E (1980): Metastatic disease from uveal melanomas. The 1980 William Bowman Lecture Br J Ophthalmol 100:34-54.

Zimmerman L E & McLean I W (1979): An evaluation of enucleation in the management of uveal melanomas. Am J Ophthalmol 87:741-760.

Zimmerman L E, McLean I W & Foster W D (1978): Does enucleation of the eye containing a malignant melanoma prevent or accelerate the dissemination of tumour cells? Br J Ophthalmol 62:420-425.

Österlind A (1987): Trends in incidence of ocular malignant melanoma in Denmark 1943-1982. Int J Cancer 40:161-164.

Författaren vill med tacksamhet framhålla den värdefulla faktagranskning som utförts av docent Erik Kock.

Dokumentinformation

Institution:	Sveriges ögonläkarförening
Titel:	Maligna melanom i bakre uvea
Dokumentdatum:	990520
Publiceringsdatum (Internet):	990520
Version:	3.0
Publiceringshistorik:	Version 2.0 publ. 980223 Version 1.0 publ 970501
Bibliografisk referens:	MARS CD-ROM Ögonsjukvård. 1997. (Socialstyrelsen, ISBN 91-7201-169-6)
Personlig huvudman / Huvudexpert:	Stefan Seregard Docent, överläkare enheten för ögonpatologi och ögononkologi S:t Eriks Ögonsjukhus Polhemsgatan 50 112 82 STOCKHOLM
Dokumenttyp:	State of the Art
Diagnos (ICD9):	190
Diagnos (ICD10):	C69
Åtgärdskod (ICD9):	1020, 1050, 1051, 1615
Åtgärdskod (ICD10):	CDC, CKE