State of the Art - Paralytisk och Mekanisk Skelning

Viktig information till läsarna:

Författarna till detta dokument, eventuella granskare och utgivaren av dokumentet har gjort stora ansträngningar för att försäkra sig om att behandlingar, läkemedel och doseringar som nämns i dokumentet är korrekta och att informationen i dokumentet ansluter sig till vetenskap och klinisk erfarenhet vid publikationstillfället. Kunskapen om olika sjukdomstillstånd och deras behandling förändras dock successivt. Kontinuerlig forskning, ökande klinisk erfarenhet, rimliga åsiktsskillnader mellan olika auktoriteter, unika aspekter på den enskilda kliniska situationen och möjligheten av felaktighet i dokumentet pga den mänskliga faktorn under framställandet av ett dokument, kräver dock att läsaren använder sitt eget individuella omdöme, när vederbörande fattar kliniska beslut, och att läsaren om nödvändigt kontrollerar informationen i dokumentet via andra kunskapskällor. Läsaren uppmanas särskilt att noga genomläsa fabrikantens produktinformationen för varje läkemedel, innan det förskrives eller administreras, speciellt om läkemedlet är obekant för läsaren eller om det användes sällan.

Innehåll

Definitioner
Epidemiologi
Etiologi och patogenes
Symptom och klinisk bild
Utredning och diagnostik
Behandling
Referenser
Dokumentinformation

Mer information finns i

Kliniska riktlinjer - Paralytisk och Mekanisk skelning

Definitioner

Inkomitant skelning kan delas upp i

- *Paralytisk skelning*
- *Mekanisk - restriktiv skelning*
- *Orbital skelning*

Om funktionen hos en eller flera ögonmuskler är helt utslagen talar man om *paralys*. Om funktionen delvis är utslagen kallas det i stället *pares*. Paralysen är komplett. Paresen är inkomplett.

Den paralytiska skelningen kan vara medfödd eller förvärvad. Paralys av någon av kranialnerverna benämns efter nervens namn (oculomotoriuspares, n. III; trochlearispares, n. IV; abducenspares, n.VI). Om inte alla ögonmuskler innerverade av n. oculomotorius är paralytiska bedöms paralysen som partiell.

Om alla extraokulära muskler är paralytiska talar man om *extern oftalmoplegi*.
Om de inre okulära musklerna är paralytiska kallas det *intern oftalmoplegi*.
Om både de yttre och inre ögonmusklerna är paralytiska har man en *komplett oftalmoplegi*.

Beroende på nivån på skadan kan *neurogena* paralyser delas upp i *supranukleära, nukleära* och *infranukleära paralyser.*

Direkt skada på muskeln benämns *myogen* paralys.

När själva muskeln eller dess antagonist är förändrad på ett sådant sätt att funktionen påverkas kallas det *mekanisk eller restriktiv* skelning för att skilja det från de paralytiska skelningarna definierade ovan.

Orbital skelning beror på förändringar i själva orbita som förhindrar symmetriska ögonrörelser och därför ger inkomitant skelning.

En mellangrupp mellan inkomitanta och komitanta skelningar är *A*- och *V-syndrom* vilket är en horisontell skelning med olika skelningsvinkel vid blick upp respektive ned. Detta föreligger i ungefär 20 % av de horisontella skelningarna (Costenbader 1964). Olika teorier om den bakomliggande orsaken har lanserats såsom över- respektive underfunktion av de sneda ögonmusklerna eller anatomiska anomalier i insertionerna av musklerna.

Lateral inkomitans kallar man det tillstånd där skelningsvinkeln vid intermittent exodeviation minskar vid sidoblick. Detta kan påvisas hos cirka 50 % av dessa patienter (Moore 1969).

Epidemiologi

Inkomitant skelning är betydligt vanligare hos vuxna än hos barn. Förvärvad abducenspares hos äldre är allra vanligast (se tabell nedan). Om även A- och V-mönster vid esotropier och exotropier respektive lateral inkomitans vid uppmätning av skelningsvinklar i primärposition respektive sidoblick räknas in ökar naturligtvis antalet inkomitanta skelningar ytterligare. Hos 4278 vuxna med kranialnervs-pares fördelade sig orsakerna i procent enligt nedan (Richards et al. 1992):

Orsak	**n.III**	**n.IV**	**n.VI**
	(n=1130)	(n=578)	(n=1918)
Skalltrauma	15	29	15
Tumör	12	5	21
Aneurysm	16	0,8	0,3
Kärlsjd	20	18	12
Okänd	24	32	30
Annat	13	15	21

Hos barn är mindre än 1% av de *medfödda* skelningarna inkomitanta. Den absoluta majoriteten bland de inkomitanta skelningarna hos barn består då av *Duanes syndrom* (0,84%). Resterande fall kan vara Möbius syndrom respektive Browns syndrom.

Även hos barn med med eso- och exo-tropier förekommer naturligtvis A- och V-syndrom respektive lateral inkomitans.

Vid en sammanställning av 160 fall av *förvärvad* ögonmuskelparalys hos barn var mer än hälften abducenspares. En fjärdedel var oculomotoriuspares och en fjärdedel var antingen blandade pareser eller trochlearispares (Kodsi & Younge 1992).

Etiologi och patogenes

Kongenital paralys kan vara orsakad av en utvecklingsrubbning såsom *Duanes, Möbius eller Browns syndrom*.

Duanes retraktionssyndrom beskrevs redan under 1800-talet av Türk och Stilling. Duane sammanställde 1905 femtiofyra fall (Duane 1905). Olika strukturanomalier finns beskrivna vid Duanes syndrom t.ex. att m. rectus medialis fäster längre bak på ögongloben, att m. rectus lateralis saknar elasticitet eller att det förekommer extra fibrösa stråk som påverkar motiliteten.

Paradoxal innervation kunde påvisas med EMG, där m. rectus medialis hade normalt EMG medan m. rectus lateralis hade abnormt EMG (Scott & Wong 1972). Vid en postmortem undersökning av en

patient med bilateralt Duanes syndrom fann man avsaknad av båda abducenskärnorna med innervation av båda m. rectus lateralis från grenar av n. oculomotorius (Hotchkiss et al. 1980). Thalidomidexposition under dag 20-24 av graviditeten resulterar i Duanes syndrom hos åtminstone 30% (Strömland & Miller 1993). Det skulle tala för en tidig skada på celler predestinerade för hjärnstamskärnorna med ett försök till en reparativ process (Miller 1992). Fall av förvärvat Duane syndrom hos en patient med hjärnstamstumör respektive fall efter skallskada finns beskrivna (Otradovec 1968). Duanes syndrom förekommer också vid fetalt alkoholsyndrom (Holzman et al. 1990). Många rapporter finns om associerade ögonmissbildningar. Hos cirka 30-50% av patienterna finns även andra utvecklingsrubbningar såsom association med Goldenhar syndrom, örondeformiteter, cervikal spina bifida, läppgomspalt, ansiktsanomalier och missbildningar av armar och ben. Omkring 10% av patienterna med Duanes syndrom är döva (Ro 1990).

Möbius syndrom beskrevs av von Graefe 1880 och av Möbius 1888 (Möbius 1888). Dominant nedärvning har beskrivits, liksom en deletion på kromosom 13. Postmortemundersökningar har visat agenesi av sjätte, sjunde och tolfte kranialnervskärnan (Towfighi et al. 1979). En anledning kan vara en ischemisk insult i fosterstadiet. En del patienter har också uppvisat medellinjesdefekter. Även hjärnstamsanomalier finns associerade.

Browns syndrom beskrevs 1950 (Brown 1950). Förekommer oftast isolerat, men enstaka familjära fall finns beskrivna. Syndromet är oftast ensidigt, men cirka 10% av fallen är dubbelsidiga. Olika förklaringar till tillståndet finns beskrivna. Stram sena till m. obliqus superior kongenitalt eller iatrogent är en förklaring. Förtjockning eller restriktion i vävnaderna runt senan en annan. Dessutom förtjockning av muskeln vid trochlean eller inflammation i trochlean eller dess omgivning. Slutligen finns trauma eller utvecklingsanomali beskrivna.

Förvärvad paralys kan orsakas av trauma, infektion, inflammation, kärlsjukdomar, tumörer eller degenerativa processer.

Paralys av n. oculomotorius. Paralysen kan vara partiell eller total. Partiell paralys omfattar oftast m. rectus superior eller m. rectus inferior (von Noorden 1991). Paralysen kan vara kongenital (Victor 1976) vilket är mycket ovanligt. Den är då oftast ensidig. Majoriteten av fallen är förvärvade och orsakas då av trauma, infektion (t.ex. bakteriell meningit), tumör, aneurysm eller diabetes mellitus.

Paralys av n. trochlearis. Denna paralys är oftast kongenital. Annars uppstår den efter skalltrauma (hjärnskakning eller direkt skada på trochlean). Anatomiska faktorer kan ha betydelse t.ex. att senan saknas eller fäster i Tenons kapsel (Helveston et al. 1992). Enstaka idiopatiska eller neurologiska fall finns beskrivna. Vid Goldenhar syndrom finns avsaknad av kärnan till n. trochlearis beskriven.

Paralys av n. abducens. Detta är den vanligaste paresen hos vuxna. Den är oftast orsakad av diabetes mellitus, hypertoni och/eller arterioscleros.

Hos barn är den oftast kongenital. Vid förvärvad pares hos barn är det vanligast med trauma. Därefter kommer tumörgenes t.ex. pontint gliom. Oftast har barnen flera neurologiska symtom parallellt. Förhöjt intrakraniellt tryck kan också ge abducenspares. Hos barn finns även benign recidiverande abducenspares (Verslype 1990). Den kan bero på borreliainfektion, meningit eller MS.

Mekanisk eller restriktiv skelning kan orsakas av orbitafrakturer, endokrin oftalmopati, fibros av extraokulära muskler, adherenssyndrom, metastaser och akut orbital myosit.

Orbitafrakturer "orbital blow-out" beskrevs 1957 (Smith & Regan 1957). Intryckning av ögongloben får vanligen det tunna orbitagolvet att brista och orbitavävnaderna prolaberar ned i sinus maxillaris. Även tryck mot nedre orbitakanten kan åstadkomma detta. Orbital vävnad inklusive m. rectus inferior kläms in i frakturen. Enstaka gånger fås fraktur av mediala orbitaväggen in mot ethmoidalsinus med inklämning av m. rectus medialis i frakturen. Då kan också ett krepiterande subkutant emfysem uppstå. Frakturen i mediala orbitaväggen kan också uppstå sekundärt till kirurgi i ethmoidalsinus.

Endokrin oftalmopati är en autoimmun inflammatorisk sjukdom som uppstår sekundärt till thyreoideasjukdom. Tillståndet drabbar oftast kvinnor i medelåldern och anses bero på att glukosamminoglukaner lagras upp i bindväven i det orbitala fettet och i de extraokulära musklerna (Campbell 1984). Svullnad och inflammation ökar förtjockningen och minskar elasticiteten hos musklerna. Oftast involveras m. rectus inferior och m. rectus medialis.

Fibros av extraokulära muskler. Vanligen en kongenital, dominant ärftlig form men även sporadiska fall finns beskrivna. Muskelfibrerna är histologiskt ersatta av fibrös vävnad (Engle et al. 1994).

Strabismus fixus där m. rectus medialis är ersatt av fibrös vävnad och ögonen står i maximal adduktion är också ett kongenitalt tillstånd.

Adherenssyndrom är en utvecklingsanomali där skidorna på m. rectus superior och m. obliqus superior respektive m. rectus lateralis och m. obliqus inferior är adherenta. Tillståndet är mycket ovanligt.

Metastaser i apex orbita kan ge mekanisk inskränkning av motiliteten hos ögat.

Orbital myosit har troligen immunologisk bakgrund. Det tillhör gruppen orbitala pseudotumörer. Patienterna har kraftig motilitetsinskränkning i engagerade muskler.

Orbital skelning kan orsakas av anomalier i orbita eller ansiktsskelettet till exempel kraniofaciala dysostoser. Även gravmyopa, kraftigt förlängda ögon kan ge inklämning av m. rectus lateralis mot orbitaväggen med restriktiv skelning som följd.

Symptom och klinisk bild

Hos *barn* är det oftast föräldrarna som observerat att barnets ögon inte är parallella eller att ögonen inte rör sig symmetriskt. Ibland har de också observerat abnorm huvudhållning hos barnet. Ovanligare är tecken till diplopi eftersom barnet snabbt supprimerar dubbelbilden, om den inte går att eliminera med huvudhållning. Barnen kan även utveckla regional suppression i delar av synfältet. Amblyopi utvecklas hos barn som inte har enkelseende i någon blickriktning. Det är viktigt att komma ihåg att det amblyopa ögat inte behöver vara det sjuka ögat. En del barn fixerar med det paretiska ögat för att öka avståndet mellan dubbelbilderna.

De vanligaste anledningarna till tvångshållning hos barn är pares av m. obl. sup. följt av pares av m. rect. lat., Duanes och Browns syndrom samt idiopatisk kongenital nystagmus (Kraft et al. 1992).

Förvärvad paralytisk strabism hos *vuxna* uppvisar ett dynamiskt förlopp. Den debuterar med plötsligt insättande diplopi. Den eller de paralytiska musklerna är svaga och antagonisterna uppvisar överfunktion. Så småningom utvecklas kontrakturer i antagonisterna vilket man kan se histologiskt i form av atrofi av muskelfibrerna och hyalinisering av normal muskelvävnad. Kontrakturerna leder till ökad komitans ("spread of comitans"), vilket kan överskugga den primära paresen.

Patienterna uppvisar ibland okulär torticollis, där de håller huvudet så att den paretiska muskeln inte behöver träda i funktion. Om dubbelseendet inte kan undvikas håller en del patienter huvudet åt andra hållet för att öka avståndet mellan dubbelbilderna. Okulär torticollis ses sällan före 18 månaders ålder, medan icke okulär torticollis beroende på missbildade halskotor eller fibros i m. sternocleidomastoideus oftast ses före 6 månaders ålder.

Patienter med färska pareser uppvisar också felpekning, d.v.s. med det friska ögat förtäckt pekar patienten bredvid föremålet åt den sjuka muskelns dragriktning.

Duanes syndrom delas i tre typer efter symptomatologin.

Typ I har minimal abduktionsförmåga av ögat men nästan normal adduktion. Retraktion av ögat vid adduktion. Vidgning av ögonspringan vid abduktion (bild 1).

Typ II har minimal adduktionsförmåga av ögat men nästan normal abduktion. Ögat står i exotropi. Vid adduktion fås retraktion av ögongloben.

Typ III har inskränkt både abduktion och adduktionsförmåga. Ögat retraheras vid adduktion.

Typ I är den i särklass vanligaste och svarar för nästan 80% av fallen. Duanes syndrom är bilateralt i 15-20% av fallen. Det drabbar oftare vänster öga när det är ensidigt. Det är vanligare hos kvinnor än män.

Möbius syndrom innebär bilateral abducenspares kombinerad med bilateral partiell facialispares. Facialis undre gren är bevarad med funktion i nedre delen av ansiktet. Ögonen undgår oftast uttorkningseffekter

genom Bells fenomen. Manifest skelning i primärposition förekommer nästan alltid. Syndromet är ofta kombinerat med andra utvecklingsrubbningar såsom tungatrofi, pares av mjuka gommen, skelettdefekter och tanddefekter.

Browns syndrom. Oförmåga att höja det affekterade ögat i adduktion gör att patienterna ibland har huvudhållning för att hålla ögat i abduktion. De kan ibland också höja hakan. Om binokulariteten bryts framkommer en vertikal skelning där det friska ögat åker upp. Tillståndet är binokulärt i ungefär 10% av fallen.

Paralys av n. oculomotorius ger när den är komplett ett öga som står utåt nedåt med viss intorsion (bild 2a, bild 2b, bild 2c, bild 2d och bild 2e*).* Patienten har ptos, dilaterad pupill och kan inte ackommodera. Vid partiell oculomotoriuspares kan enstaka muskler vara involverade. Oftast är m. rectus superior eller m. rectus inferior involverade. Det är betydligt ovanligare med pares av bara m. rectus medialis och extremt ovanligt med isolerad pares av m. obliqus inferior. Vid aberrant regeneration av nerven kan man i stället få retraktion av övre ögonlocket. Vuxna har konstant dubbelseende om de inte har total ptos. Hos barn föreligger mycket stor risk för amblyopi.

Paralys av n. trochlearis ger huvudhållning med huvudet lutat åt det friska ögats håll. Om huvudet lutas åt andra hållet kommer höjdskelningen fram på grund av överfunktion av m. rectus superior (=Bielschowskys test) (Bild 3a, bild 3b och bild 3c). Patienterna har ofta astenopiska besvär, besvär av sin huvudhållning och ibland vertikal diplopi med sneda bilder. Det är viktigt att komma ihåg att upp till en tredjedel kan vara bilaterala. Vid en efteruppföljning av traumatisk trochlearispares visade sig 20% vara bilaterala (von Noorden 1986). Skall speciellt misstänkas vid stor excyklotorsion. Patienterna har positiv Bielschowsky åt båda hållen. Vuxna med kongenital trochlearispares har ofta ansiktsassymetri vilket eventuellt kan förhindras genom tidig operation. Typ och grad av trochlearispares kan klassificeras enligt Knapp i sju grupper beroende på i vilka blickriktningar hypertropin är störst, vilket har betydelse för behandlingen (Knapp 1971).

Paralys av n. abducens är den lättaste diagnosen. Patienten har ökande esotropi vid försök att abducera det sjuka ögat (Bild 4a, bild 4b och bild 4c). De har ofta ansiktet vridet åt den paretiska muskelns sida. Vid försök till sidoblick uppkommer dubbelseende. På grund av överfunktion av samma ögas m. rectus medialis ofta esotropi även i primärposition. Så småningom uppkommer även kontraktur i m. rectus medialis.

Vid *mekanisk/restriktiv skelning* (Bild 5a, bild 5b och bild 5c) och orbital skelning fås motilitetsinskränkning motsvarande den eller de engagerade ögonmusklerna, vilket kan bekräftas genom "forced duction" test. Synergisten på andra ögat får ofta en överfunktion enligt Herings lag om lika innervation av synergister, vilket kan förvilla bilden.

Utredning och diagnostik

Det är viktigt att genom anamnes och undersökning skilja på *kongenitala* respektive *förvärvade* tillstånd. Det är också viktigt att skilja *neurogena* orsaker från *mekaniska* eftersom behandlingen är helt olika.

När det gäller mindre barn har föräldrarna vanligen upptäckt att ögonen eller ögonlocket inte rör sig normalt eller att pupillerna är olikstora. Äldre barn och vuxna beskriver dubbelseende. Många försöker occludera ett öga genom att blunda eller täcka för det, eller intaga en bestämd huvudhållning för att behålla enkelseendet.

Färska tillstånd är lättare att diagnosticera än tillstånd som stått länge på grund av sekundära kontrakturer i antagonister och överfunktion i synergister ("spread of comitance"). Viktigt att undersöka motiliteten i alla blickriktningar och mäta upp skelningsvinklar med friska respektive paretiska ögat fixerande. Deviationen med paretiska ögat fixerande är alltid större än med friska ögat fixerande enligt Herings lag.

Dokumentation med Lees skärm är värdefull. Det är också kartläggning av diplopiutbredning med binokulärt blickfält i perimeter.

Det är viktigt att notera och beskriva eventuell huvudhållning och att göra mätningar med huvudet i primärposition.

"Forced duction test" = traktionstest kan utföras i lokalanestesi på vuxna och äldre barn. Man bedövar ögat med lidokain och för sedan ögat med två klopincetter åt motsatt håll mot det misstänkta mekaniska hindret. På mindre barn krävs narkos. Kooperativa vuxna kan också försöka flytta ögonen i en paretisk muskels dragriktning medan man håller i ögat med pincetter. Man kan då skilja pares från paralys.

Vid kongenitala tillstånd är det viktigt att tänka på att det kan finnas associerade utvecklingsrubbningar till exempel dövhet vid Duanes syndrom, uppfödningssvårigheter vid Möbius syndrom etc.

Vid nytillkommen inkomitant skelning måste man utreda orsaken. Infektioner? Huvudvärk? Feber? Mediciner som kan orsaka förhöjt intrakraniellt tryck? Skalltrauma? Trauma mot ögat eller orbita? Remittera vid behov till neuroradiolog (datortomografi respektive magnetkamera-undersökning kan ofta påvisa t.ex. förtjockade ögonmuskler), neurolog, medicinare etc. för fortsatt utredning och ev. terapi.

Differentialdiagnoser:

- *Duanes syndrom* kan förväxlas med blow-out fraktur av mediala orbitaväggen. Även metastaser och trauma mot m. rectus lateralis kan likna Duane.
- *Browns syndrom* kan förväxlas med pares av m. obliqus inferior. Diagnosen säkerställs genom traktionstest vilken visar restriktion vid Browns syndrom men inte vid pares av m. obliqus inferior.
- *Pares av m. rectus superior* kan likna orbitagolvfraktur eller myosit i m. rectus inferior. Skiljs genom traktionstest vilken visar restriktion uppåt när m. rectus inferior är inklämd eller förtjockad.
- *Pares av m. rectus medialis* kan likna intern oftalmoplegi. Vid intern oftalmoplegi ser man nystagmus hos det abducerande ögat.
- *Pares av m. obliqus inferior* kan likna Browns syndrom. Se ovan.
- *Abducenspares* kan förväxlas med Duanes retraktionssyndrom, nystagmus blockeringssyndrom och korsfixerande esotropi. Det är viktigt att ha alla dessa tillstånd i åtanke vid stora esotropier.
- *Orbitagolvfraktur* kan förväxlas med fibros i muskeln, endokrin myopati respektive pares av båda höjarna (double elevator paralysis).

Behandling

I första hand noggrann diagnos med utredning och eventuellt behandling av bakomliggande orsaker.

Hos barn måste man alltid beakta amblyopirisken och förebygga och behandla eventuell uppkommen amblyopi.

Alla refraktionsfel ska vara korrigerade före vinkelmätning.

Indikation för terapi är dubbelseende och/eller besvärande huvudhållning. Beroende på sysselsättning är enkelseende i ett område cirka 15 från primärposition ofta acceptabelt.

Färska pareser bör man avvakta med cirka 6-8 månader innan man korrigerar dem kirurgiskt. Under tiden får man försöka eliminera diplopin med prismor, vilket ofta kan vara svårt på storvinkliga inkomitanta skelningar. Då kan occlusion av ett öga i stället bli aktuellt. För att förhindra kontrakturutveckling kan också injektion av botulinumtoxin transkonjunktivalt i antagonisten vara aktuellt. Den kan ges i droppanestesi under EMG-kontroll på vuxna. På barn i generell anestesi. Injektionen orsakar paralys av muskeln genom att hindra acetylcholinfrisättningen vid motorändplattorna. Effekten är maximal efter 4-7 dagar, därefter sker en återhämtning de följande 4-16 veckorna. Fungerar allra bäst vid abducenspares. Emellertid har en prospektiv randomiserad studie, där man jämfört obehandlade och botulinumtoxinbehandlade abducenspareser, inte visat någon skillnad i tillfrisknande (Lee 1994). Den vanligaste biverkan av injektionen är spridning av toxinet till m. levator palpebra, och ptos rapporteras i ungefär 40% av fallen.

Om paresen eller paralysen varit stabil under 6-8 månader kan kirurgisk terapi övervägas. Resektion av den affekterade muskeln fungerar bara vid partiell pares. Vid allvarligare pares fordras försvagning av antagonisten och vid paralys eventuellt transposition av andra muskler.

Duanes syndrom behandlas kirurgiskt endast om binokulariteten är hotad eller om tvångshållningen för

att behålla binokulariteten blir uttalad. Om patienten har esotropi i primärposition görs tillbakaläggning av m. rectus medialis (Typ I). Om patienten har exotropi i primärposition görs tillbakaläggning av m. rectus lateralis (Typ II). Vid upshot (ögat dras upp vid adduktion) respektive downshot (ögat dras ned vid adduktion) kan Fadenfixation ibland förbättra tillståndet kosmetiskt.

Möbius syndrom opereras oftast med stora tillbakaläggningar av m. rectus medialis. På grund av facialisparesen kan också lateral tarsorafi bli aktuell.

Browns syndrom har stor möjlighet till spontan förbättring (Waddell 1982). I 7-10 årsåldern kan ofta ett klick höras när senan passerar trochlea. Tros bero på embryonala septa som går sönder. Vid besvärande huvudhållning, vikande binokularitet och manifest vertikal skelning kan kirurgi bli aktuell. I första hand bör man då göra doserad tenotomi på senan till m. obliqus superior. Tenektomi av senan till m. obliqus superior vid mediala kanten av m. rectus superior kan också fungera. Ibland kan också tillbakaläggning av samma ögas m. obliqus inferior eller andra ögats m. rectus inferior behövas.

Vid total *oculomotoriuspares* är de kirurgiska möjligheterna begränsade. Maximal tillbakaläggning av m. rectus lateralis och maximal resektion av m. rectus medialis kan ställa ögat i primärposition med dålig motilitet förutom adduktionsförmåga. Tyvärr tenderar ögat att glida ut i exotropi igen. Genom att göra tenotomi på m. rectus lateralis och m. obliqus superior samt utföra muskeltransposition av m. rectus superior och m. rectus inferior till m. rectus medialis stannar ögat bättre kvar centrerat (von Noorden 1996).

Om oculomotoriusparesen är partiell är behandlingsmöjligheterna bättre. Man kan då utföra maximal tillbakaläggning av m. rectus lateralis (cirka 12 mm) och maximal resektion av m. rectus medialis (cirka 7 mm) och samtidigt flytta musklerna uppåt om ögat står nedåt.

Trochlearispares behandlas efter Knapps klassifikation (Knapp 1976). Vanligast är tillbakaläggning av samma ögas m. obliqus inferior, följt av veckning av den paretiska m. obliqus superior. Därefter tillbakaläggning av andra ögats m. rectus inferior. Åtminstone 50% behöver flera operationer.

Partiell *abducenspares* kan opereras med vanlig överdimensionerad tillbakaläggning av m. rectus medialis och resektion av m. rectus lateralis på det paretiska ögat. Om paresen är allvarligare kan detta kompletteras med tillbakaläggning och bakre fixation (Fadenfixation) av m. rectus medialis på det andra ögat. Om det föreligger en komplett paralys kan muskeltransposition av hela m. rectus superior och m. rectus inferior till m. rectus lateralis fäste (O'Connor 1921) eller temporala hälfterna (Hummelsheim 1907) eller sammanknytning med icke resorberbar sutur av halva muskelbredderna med m. rectus lateralis (Jensen 1964) förbättra tillståndet något. Ett alternativ är att utföra en kirurgisk transposition av m. rectus superior och m. rectus inferior till m. rectus lateralis och samtidigt ge en botulinuminjektion i m. rectus medialis (Rosenbaum 1991).

Om pares i båda höjarna eller båda sänkarna (*double elevator eller double depressor paralysis*) föreligger har transposition av de horisontella musklerna uppåt (Knapp 1969) eller nedåt (Dunlap 1971) god effekt. Om det har utvecklats kontraktur i m. rectus superior eller inferior bör dessa läggas tillbaka. Man måste dock avvakta minst ½ år för att inte riskera främre segmentischemi.

Vid säkerställda *frakturer i orbita* med risk för inklämning av orbital vävnad inklusive ögonmuskel bör man först noga överväga patientens symptom. Alla orbitagolvfrakturer medför inte diplopi. En del patienter med diplopi förbättras spontant inom ett par veckor. Även intraorbitala blödningar kan ge inskränkt elevation. Bra att följa patienten med binokulära blickfält. Om patienten fortfarande har diplopi efter två veckor är operation aktuell. Lämpligt att operera ihop med öronkollega eftersom man ibland kan behöva gå in via bihålan (Caldwell-Luc) och lyfta upp orbitalvävnaden. Rekonstruerar sedan orbitagolvet, ibland med hjälp av syntetiskt material. Om diplopin kvarstår efter operationen föreligger troligtvis en paralys hos muskeln, alternativt fibros i muskeln eller att inte all vävnad kunnat frias. Man kan då korrigera felställning vid blick ned på det friska ögat genom tillbakaläggning av m. rectus inferior eventuellt kombinerad med Fadenfixation.

Vid *endokrin oftalmopati* är det viktigt att invänta stabilt lugnt skede, med normalisering av den endokrina balansen genom behandling, och stabilt ögonstatus i minst 4-6 månader. Man kan initialt behandla med kortikosteroider, immunsuppression, strålbehandling och eventuellt dekompression. I lugnt skede kan man sedan operera med överdoserad tillbakaläggning av de strama musklerna eventuellt i justerbara suturer. Viktigt i så fall att sederingen i samband med anestesin är så lätt som

möjligt så att suturerna går att justera helst inom 6 timmar. Om patientens normala arbetssituation innebär blickriktning nedåt är det viktigt att inte försvaga m. rectus inferior så mycket att blickriktning nedåt försvåras. Det är vanligt att flera operationer behövs, eftersom effekten ofta är temporär.

Vid *annan restriktiv skelning* som fibros av extraokulära muskler och strabismus fixus får patienterna viss hjälp av stora tillbakaläggningar av de strama musklerna.

Vid grav myopi där m. rectus lateralis klämts mot orbitaväggen, fungerar operation av m. rectus lateralis med justerbara suturer bäst.

Centralisering av kirurgin respektive botulinumtoxinbehandlingen för de ovanligaste typerna av inkomitant skelning är önskvärd för att kunna samla erfarenhet och utvärdera resultaten av behandlingen.

Bilder

Bild 1 Duane's syndrom typ 1 vänster öga. Nio blickriktningar.

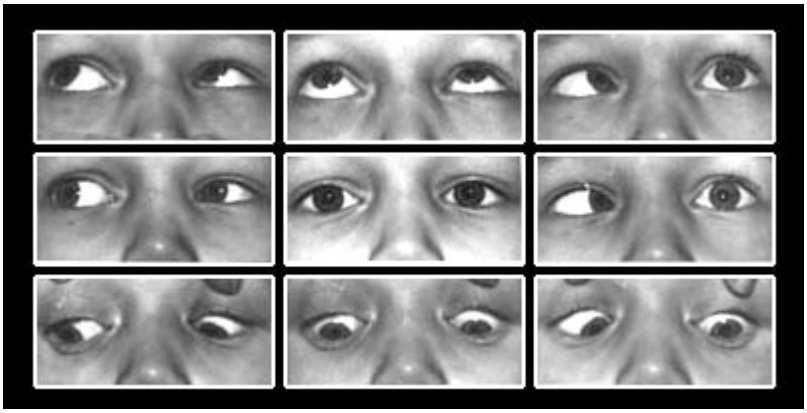

© *Sinikka Syrén-Nordqvist*

Bild 2a Oculomotoriuspares höger öga, primärposition

© *Sinikka Syrén-Nordqvist*

Bild 2b Oculomotoriuspares höger öga, blick åt höger

© *Sinikka Syrén-Nordqvist*

Bild 2c Oculomotoriuspares höger öga, blick åt vänster

© *Sinikka Syrén-Nordqvist*

Bild 2d Oculomotoriuspares höger öga, blick upp

© *Sinikka Syrén-Nordqvist*

Bild 2e Oculomotoriuspares höger öga, blick ned

© *Sinikka Syrén-Nordqvist*

Bild 3a Trochlearispares vänster öga, huvudlutning åt höger.

© *Sinikka Syrén-Nordqvist*

Bild 3b Trochlearispares vänster öga, primärposition

© *Sinikka Syrén-Nordqvist*

Bild 3c Trochlearispares vänster öga, huvudlutning åt vänster

© *Sinikka Syrén-Nordqvist*

Bild 4a Abducenspares höger öga, blick åt höger

© *Sinikka Syrén-Nordqvist*

Bild 4b Abducenspares höger öga, primärposition

© *Sinikka Syrén-Nordqvist*

Bild 4c Abducenspares höger öga, blick åt vänster

© *Sinikka Syrén-Nordqvist*

Bild 5a Endokrin oftalmopati, blick upp

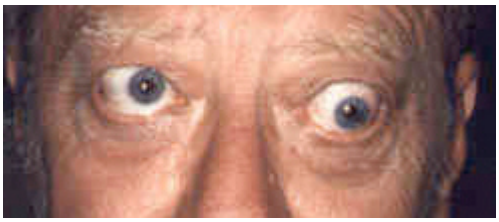

© *Sinikka Syrén-Nordqvist*

Bild 5b Endokrin oftalmopati, primärposition

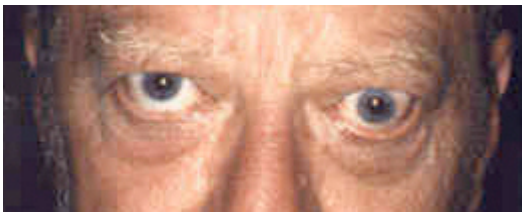

© *Sinikka Syrén-Nordqvist*

Bild 5c Endokrin oftalmopati, blick ned

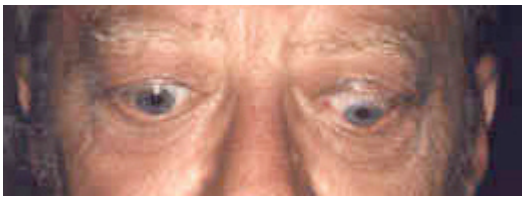

© *Sinikka Syrén-Nordqvist*

Referenser

Brown H W. Congenital structural muscle anomalies. In Allen J H. Editor: Strabismus ophthalmic symposium I, St Louis 1950, Mosby Year Book Inc. p. 205.

Campbell R J. Pathology of Graves' ophthalmopathy. In Gorman C A, Waller R R and Dyer J A editors: The eye nad the orbit in thyroid disease. New York 1984 Raven Press.

Costenbader F D.: Introduction. In Symposium: the A and V patterns in strabismus. Trans Am Acad Ophthalmol Otolaryngol 1964; 68: 354

Duane A. Congenital defiency of abduction associated with impairment of adduction, retraction movements, contraction of the palpebral fissure and oblique movements of the eye. Arch Ophthalmol 1905; 34: 133.

Dunlap E. Vertical displacement of the horizontal recti. In: Burian H, Dunlap E, Dyer J, eds. Symposium on Strabismus. St Louis: CU Mosby, 1971, 1971: 307-29.

Engle E C, Kunkel L M, Specht L A, Beggs A H. Mapping a gene for kongenital fibroses of the extra-ocular muscles to the centromeric region of chromosome 12. Nature Genet 1994; 7: 69-73.

Goodman C R, Chabner E, Guyton D C. Should early strabismus surgery be performed to ocular torticollis to prevent facial assymetry? J Pediatr Ophthalmol Strabismus 1995; 32: 162-6.

Helveston E M, Krach D, Plager D A, Ellis F D. A new classification of superior oblique palsy based on congenital variations in the tendon. Ophthalmology 1992; 99: 1609-15.

Holzman A E, Chrousos G A, Kozma C, Traboulsi E I. Duane's retraction syndrome in the fetal alcohol syndrome (letter to the editor). Am J Ophthalmol 1990; 110: 565.

Hotchkiss M D, Miller N R, Clark A, Green W R. Bilateral Duane´s Retraction syndrom: a clinico-pathologic case report. Arch Ophthalmol 1980; 98: 870-4.

Hummelsheim E. Weitene Erfahrungen mit partieller Schnenüberpflanzung an den Augenmuskeln. Arch Augenheilk 1907; 62: 71-4.

Jensen C. Rectus muscle union: a new operation for paralysis of rectus muscles. Trans Pacific Coast Oto-Ophthalmol Soc 1964; 45: 359-84.

Knapp P, Moore S. Diagnosis and surgical options in superior oblique surgery. Int Ophthalmol Clin 1976, 16 137.

Knapp P. Diagnoses and surgical treatment of hypertropia. Am Orthopt J 1971; 21: 29.

Knapp P. The surgical treatment of double elevator paralysis. Trans Am Acad Ophthalmol 1969; 67: 304.

Kodsi S, Younge B. Acquired oculomotor, trochlea and abducent cranial nerve palsies in pediatric patients. Am J Ophthalmol 1992; 114: 568-74.

Kraft S P, O'Donoghue E P, Roarty J D. Improvement of compensatory head postures after strabismus surgery. Ophthalmology 1992; 99: 1301-8.

Lee J, Harris S, Cohen J, Cooper K, MacEwen C, Jones S. Results of a prospective randomized trial of botulinum toxin therapy in acute unilateral sixth nerve palsy. J Pediatr Ophthalmol Strabismus 1994; 31: 283.

Miller M T. Ocular teratology. Observations, speculations, questions, principles re-affirmed. Eye 1992; 2: 177-80.

Moore S. The prognostic value of lateral measurements in intermittent exotropia. Am Orthopt J 1969; 19: 69

Möbius P J. Über angeborene doppelseitige Abducens-Facialis Lähmung. Münchener Med Wochenschr 1888; 35:91.

O'Connor R. Transplantation of ocular muscles. Am J Ophthalmol 1921; 4: 838-41.

Otradovec J. Ein beiderseitiges Duane-Syndrom bei einem Hirnstammtumor. Klin Monatsbl. Augenheilkunde 1968; 153:686.

Richards B W, Jones F R, Younge B R. Causes and prognosis in 4278 cases of paralysis of the oculomotor, trochlear and abducens cranial nerves. Am J Ophthalmol 1992; 113: 489.

Ro A, Chernoff G, MacRae D, Orton R B, Cadera W. Auditory function in Duane's retraction syndrome. Am J Ophthalmol 1990; 109: 75.

Rosenbaum A, Kushner B, Kirschen D. Vertical rectus muscle transposition and botulinum toxin (oculinum) to medial rectus for abducens palsy. Arch Ophthalmol 1991 109 1345-6.

Scott A B, Wong G M. Duane's syndrom: an electromyographic study. Arch Ophthalmol 1972; 87: 140-7.

Sevel D. Browns syndrome-a possible etiology explained embryologically. J Pediatr Ophtalmol Strabismus 1981; 18: 26-31.

Smith B, Regan W F. Blow-out fracture of the orbit: mechanism and correction of internal orbital fracture. Am J Ophthalmol 1957; 44: 733.

Strömland K, Miller M T. Thalidomide embryopathy revisited 27 years later. Acta Ophthalmol 1993; 71: 238-45.

Towfighi J, Marks K, Palmer E, Vannucci R. Möbius syndrome: neuropathological observations. Acta Neuropathol (Berli) 1979; 48: 11-17.

Waddell E. Browns syndrome revisited. Br Orthop J 1982; 39: 17-21.

Verslype L M, Folk E R, Thoms M L. Recurrent sixth nerve palsy. Am Orthopt J 1990; 40: 76.

Victor D I. The diagnosis of congenital unilateral third-nerve palsy. Brain 1976; 99: 711-18.

Volpe N J, Lessell S. Remitting sixth nerve palsy in skull base tumors. Arch Ophthalmol 1993; 11: 1391.

von Noorden G K, Hansell R. Clinical characteristics and treatment of isolated inferior rectus paralysis. Ophthalmology 1991; 98: 253.

von Noorden G K, Murray E, Wong S Y. Superior oblique paralysis. A review of 270 cases. Arch Ophthalmol 1986; 104: 1771.

von Noorden G K. Indications of the posterior fixation operation in strabismus. Ophthalmology 1978; 85: 512-20.

Dokumentinformation

Institution:	Sveriges ögonläkarförening
Titel:	Paralytisk och Mekanisk skelning
Dokumentdatum:	2000-05-19 (genomgånget utan ändringar)
Publiceringsdatum (Internet):	2000-05-22
Version:	3.0
Publiceringshistorik:	Version 2.0 publ. 990520 Version 1.0 publ. 980313
Bibliografisk referens:	
Personlig huvudman / Huvudexpert:	Ulla Kugelberg S:t Eriks ögonsjukhus Polhemsgatan 50 112 82 Stockholm
Dokumenttyp:	State of the Art
Diagnos (ICD9):	378
Diagnos (ICD10):	H25, H26, H28
Åtgärdskod (ICD9):	
Åtgärdskod (ICD10):	